



Acta de Otorrinolaringología & Cirugía de Cabeza y Cuello

www.revista.acorl.org.co



Reporte de caso

Reporte de caso: cierre de fístula de líquido cefalorraquídeo por meningoencefalocele etmoidal post traumático en paciente pediátrico

Case report: Closure of cerebrospinal fluid fistula due to post-traumatic ethmoidal meningoencephalocele in a pediatric patient

María Alejandra Garzón Julio*, Liliana Isabel Alfaro Arias**, Karen Lorena Dueñas Q.***

* Médica general, Clínica Rivas. Bogotá, Colombia. ORCID: 0009-0007-3750-5327

** Otorrinolaringóloga, Seccional Centro. Bogotá, Colombia. ORCID: 0000-0002-7465-6497

*** Otorrinolaringóloga, Santa María del Lago. Bogotá, Colombia. ORCID: 0000-0002-1882-4767

Forma de citar: Garzón Julio MA, Alfaro Arias LI, Dueñas Q KL. Reporte de caso: cierre de fístula de líquido cefalorraquídeo por meningoencefalocele etmoidal post traumático en paciente pediátrico. Acta otorrinolaringol. cir. cabeza cuello. 2026;54(1):92-98. Doi: <https://doi.org/10.37076/acorl.v54i1.863>

INFORMACIÓN DEL ARTÍCULO

Historia del artículo:

Recibido: 15 de julio de 2025

Evaluado: 05 de febrero de 2026

Aceptado: 27 de febrero de 2026

Palabras clave (DeCS):

Meningoencefalocele postraumático, fístula de líquido cefalorraquídeo, rinoliquia pediátrica, reparación endoscópica, meningitis recurrente.

RESUMEN

Introducción: el meningoencefalocele etmoidal postraumático es una causa poco frecuente de las fístulas de líquido cefalorraquídeo en pacientes pediátricos y se asocia a un alto riesgo de complicaciones graves, como meningitis. **Caso clínico:** se describe el caso de un niño de seis años con antecedente de trauma craneoencefálico grave, quien presentó rinoliquia unilateral intermitente y dos episodios documentados de meningitis bacteriana. La tomografía y la resonancia magnética evidenciaron un meningoencefalocele etmoidal izquierdo con comunicación al espacio subaracnoideo. **Discusión:** el retraso en el diagnóstico del meningoencefalocele etmoidal es frecuente debido a la baja prevalencia de esta entidad, lo que incrementa el riesgo de complicaciones infecciosas recurrentes. **Conclusiones:** el abordaje endoscópico transnasal con cierre multicapa permitió la resolución completa del defecto, sin recurrencia clínica, por lo que se consolidó como una opción terapéutica segura y eficaz en población pediátrica.

Correspondencia:

Nombre: María Alejandra Garzón Julio

E-mail: maria.garzon.md@hotmail.com

Dirección: Bogotá, Colombia. Avenida Carrera 19 No. 100-88

Teléfono celular: +57 317 665 1130

ABSTRACT

Key words (MeSH):

Post-traumatic meningoencephalocele, cerebrospinal fluid fistula, pediatric rhinorrhea, endoscopic repair, recurrent meningitis.

Introduction: Post-traumatic ethmoidal meningoencephalocele is an uncommon cause of cerebrospinal fluid fistulas in pediatric patients and is associated with a high risk of serious complications, such as meningitis. **Clinical case:** We describe the case of a six-year-old boy with a history of severe traumatic brain injury who presented with intermittent unilateral rhinorrhea and two documented episodes of bacterial meningitis. Computed tomography and magnetic resonance imaging revealed a left ethmoidal meningoencephalocele communicating with the subarachnoid space. **Discussion:** Diagnostic delay is common due to the low prevalence of this condition, which increases the risk of recurrent infectious complications. **Conclusions:** the transnasal endoscopic approach with multilayer closure resulted in complete resolution of the defect, without clinical recurrence, thereby establishing itself as a safe and effective therapeutic option in the pediatric population.

Introducción

El meningoencefalocele etmoidal es una entidad poco frecuente dentro de los defectos de la base del cráneo y constituye una causa inusual de fístula de líquido cefalorraquídeo en la población pediátrica. A nivel global, los encefaloceles anteriores representan una proporción reducida de los defectos encefálicos y la localización frontoetmoidal es una de las menos reportadas. En niños, la mayoría de los casos descritos son de etiología congénita, mientras que los meningoencefaloceles de origen postraumático son raros y suelen asociarse a traumatismos craneoencefálicos de alta energía. En Latinoamérica, la evidencia disponible es limitada y se basa principalmente en reportes de caso. En Colombia no se dispone de datos epidemiológicos específicos publicados, lo que resalta la importancia de documentar este tipo de presentaciones clínicas.

La base del cráneo actúa como una barrera anatómica esencial que separa la cavidad intracraneal de las estructuras nasales y paranasales. Esta región incluye componentes

óseos del hueso frontal, etmoides, esfenoides, temporal y occipital, que pueden verse comprometidos por fracturas traumáticas o defectos congénitos. Particularmente, la lamela lateral de la lámina cribiforme (**Figura 1**) —una de las zonas más delgadas del techo etmoidal con apenas 0,2 mm de grosor— constituye un punto anatómico de debilidad significativa, lo que la convierte en un sitio propenso a lesiones traumáticas o a la aparición de defectos osteodurales (1, 2).

Estas debilidades estructurales pueden predisponer al desarrollo de fístulas de líquido cefalorraquídeo (LCR), las cuales representan una comunicación anormal entre el espacio subaracnoideo y las estructuras adyacentes en la base del cráneo como el tracto nasosinusal, el oído medio y la mastoides (3). Aunque en la población pediátrica este hallazgo es inusual, su relevancia clínica es considerable debido al riesgo de complicaciones como meningitis, abscesos intracraneales y otras infecciones del sistema nervioso central (SNC) (3, 4).

El LCR es un líquido transparente, producido por la porción ventriculocisternal del sistema nervioso y cumple

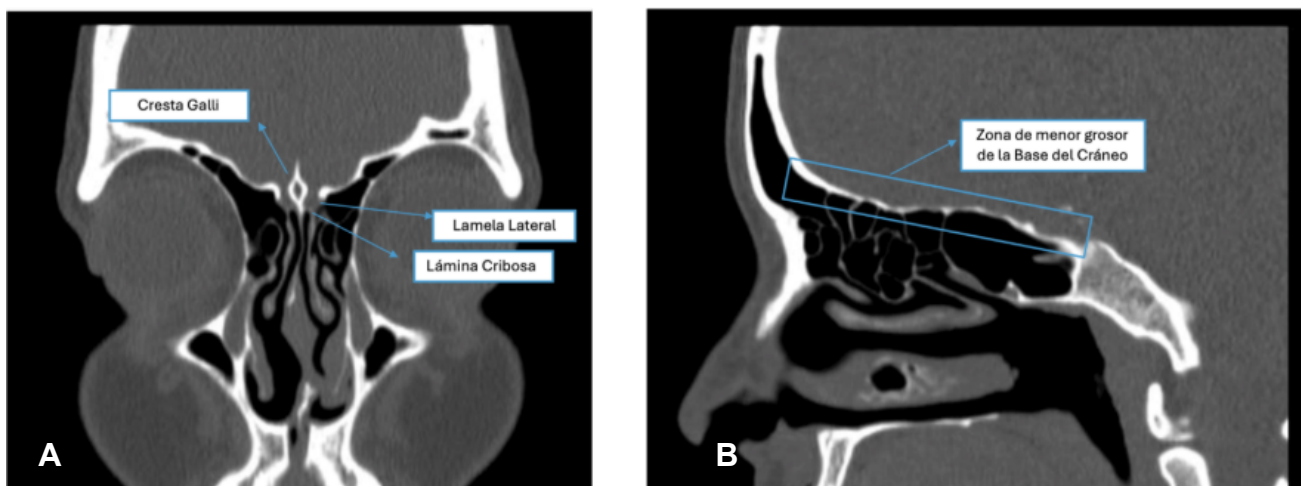


Figura 1. Anatomía de la base anterior del cráneo. Tomografía computarizada de los senos paranasales. A) Corte coronal que muestra la lámina cribosa, la lamela lateral del etmoides y la crista galli. B) Corte sagital del techo etmoidal, correspondiente a una zona de menor grosor que la base del cráneo. Figura propiedad de los autores.

funciones de protección mecánica, inmunitaria y metabólica para el encéfalo y la médula espinal (5, 6). Cualquier comunicación entre el espacio subaracnoideo y las estructuras aéreas de la cara permite la fuga de este líquido y constituye un estado patológico potencialmente mortal (7, 8). Entre las causas de esta fistula de LCR, el trauma craneoencefálico representa el 80% de los casos, seguido por causas quirúrgicas (16%) y espontáneas (4%) (9-11). La fractura de la base del cráneo es una causa frecuente de fistulas postraumáticas y puede comprometer tanto estructuras frontales como nasoorbitales (12).

Además, se ha descrito una marcada prevalencia en varones (12,2:1), lo cual se ha atribuido a una mayor exposición a eventos traumáticos, especialmente en edades jóvenes (13). La consecuencia más frecuente y de manejo prioritario asociada a las fistulas es la meningitis, debido a la comunicación directa que facilita la entrada de patógenos —como *Streptococcus pneumoniae* o *Haemophilus influenzae*, entre otros— desde la vía aérea superior a través del trayecto fistuloso hacia el SNC (14).

Dentro de los sitios anatómicos comprometidos, la lámina cribosa del etmoides es una zona crítica debido a su mínimo espesor y a la presencia de múltiples orificios que permiten el paso de las delicadas prolongaciones del nervio olfatorio, las cuales conectan la cavidad nasal con el bulbo olfatorio en la base del cerebro. En esta región, estructuras como la arteria etmoidal anterior atraviesan el techo de la cavidad nasal, lo que incrementa su vulnerabilidad anatómica. De hecho, se ha observado que las fistulas espontáneas de LCR a lo largo del trayecto de esta arteria pueden estar asociadas con una disminución de la resistencia de la base del cráneo. En informes quirúrgicos, esta debilidad se ha descrito como meningocele, hernia o quiste aracnoideos (3).

Los encefalocelos representan una anomalía congénita caracterizada por la herniación del contenido intracraneal a través de defectos óseos del cráneo. Cuando la hernia afecta únicamente las meninges, se denomina meningocele, mientras que, si también involucra el parénquima cerebral, se clasifica como meningoencefalocelo (4). Las manifestaciones clínicas de los meningoencefalocelos frontoetmoidales dependen de la cantidad de tejido herniado y de la edad del paciente. En los niños, pueden abarcar desde hallazgos incidentales hasta síntomas como rinoliquia, epífora, dacriocistitis, deformidades faciales, meningitis recurrente, convulsiones y alteraciones cognitivas (4).

La principal patología en el diagnóstico diferencial es el mucocelo, una lesión quística del seno paranasal, rodeada de epitelio respiratorio y llena de moco. A diferencia del meningoencefalocelo, el mucocelo suele mostrar contraste periférico en la resonancia magnética (6). Otra patología que debe considerarse en el diagnóstico diferencial es el neuroblastoma olfatorio, una neoplasia rara originada en el neuroepitelio olfatorio, que representa del 3% al 6% de los tumores del tracto sinusal. Uno de los hallazgos radiológicos más característicos es la masa en forma de «mancuerna» que se extiende a través de la lámina cribosa, por lo que es nece-

sario hacer una tomografía computarizada y una resonancia magnética de la base del cráneo, de los senos paranasales y del cuello (16).

El tratamiento del meningoencefalocelo es quirúrgico y tiene el objetivo de reparar el defecto óseo mediante un cierre hermético de la duramadre y la resección del tejido cerebral no funcional. Existen dos abordajes principales: el intracraneal y el endoscópico transnasal. Este último ha ganado preferencia en la última década por ser menos invasivo, presentar menor tasa de complicaciones y permitir una recuperación más rápida (6).

Este reporte de caso describe el cierre quirúrgico exitoso de una fistula de LCR secundaria a un meningoencefalocelo etmoidal óseo en un paciente pediátrico sin comorbilidades previas, cuya causa fue un traumatismo craneoencefálico. Dada la baja frecuencia de este tipo de patologías y la complejidad anatómica involucrada, se resalta la importancia del diagnóstico oportuno para evitar complicaciones a mediano y largo plazo, así como de un adecuado abordaje quirúrgico.

Presentación del caso

Paciente masculino de seis años, con antecedente de trauma craneoencefálico posterior a una caída de bicicleta. Presentó fractura frontobasal izquierda, hematoma epidural y desgarramiento meningo cortical basal, por lo que requirió manejo quirúrgico inicial por el servicio de neurocirugía. Se realizó un drenaje de colección epidural supratentorial, corrección de fistula de LCR en la base media del cráneo mediante craneotomía y cierre por vía abierta con pinzamiento de vasos intracraneales. Dos meses después del procedimiento quirúrgico presentó rinoliquia, por lo cual se diagnosticó fistula de LCR postraumática. Posteriormente, evolucionó a un primer episodio de meningitis bacteriana por *Streptococcus pneumoniae* resistente a las penicilinas, tratado con ceftriaxona y vancomicina durante 14 días. Requirió también la colocación de un catéter de drenaje espinal por parte del servicio de neurocirugía.

Un año y medio después del evento inicial, el paciente ingresó nuevamente por cefalea en la escala analógica del dolor 8/10, vómito, alteración del estado de conciencia y crisis convulsiva. Se diagnosticó una segunda meningitis bacteriana por *S. pneumoniae*, la cual se manejó con el mismo esquema antibiótico. Para ese momento, el paciente ya contaba con esquemas completos de vacunación para neumococo y meningococo.

Seis meses después, la rinoliquia persistió, por lo que el paciente volvió a consulta. Se realizó una punción lumbar, la cual no mostró infección y el paciente fue remitido a una institución de mayor complejidad para el manejo médico-quirúrgico ante la evidencia de meningoencefalocelo etmoidal izquierdo en las imágenes de los senos paranasales (**Figuras 2 y 3**).

A su ingreso, el paciente presentaba rinoliquia escasa e intermitente izquierda, un síntoma que había experimentado desde el trauma en múltiples ocasiones. Se realizó un nasola-

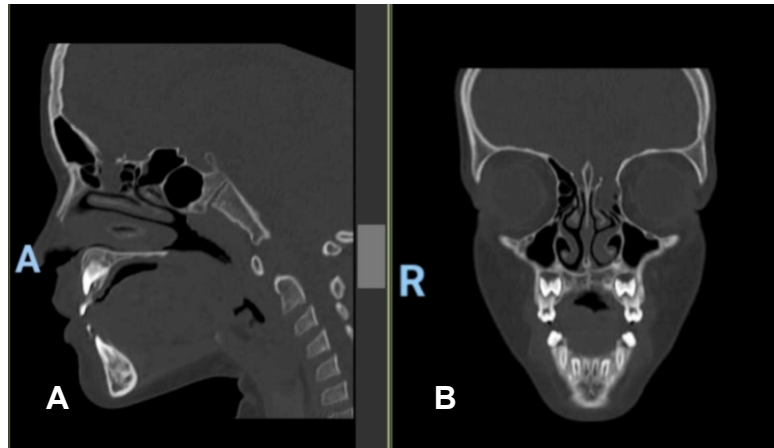


Figura 2. Defecto óseo en la base anterior del cráneo. Tomografía computarizada de los senos paranasales. A) Corte sagital. B) Corte coronal. Se identifica defecto óseo en la fosa craneal anterior izquierda. Figura propiedad de los autores.

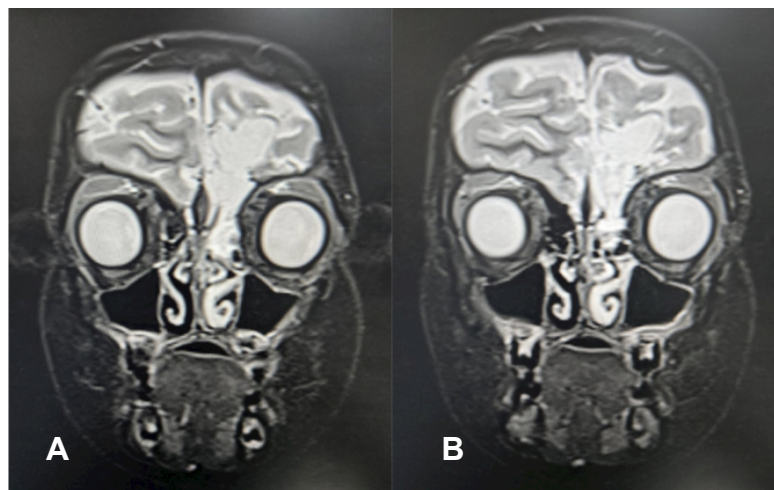


Figura 3. Resonancia magnética de los senos paranasales con contraste. A-B) Cortes coronales que evidencian ocupación de los complejos etmoidales anteriores izquierdos y defecto de la lámina cribosa, con comunicación al espacio subaracnoideo de la fosa craneal anterior. Figura propiedad de los autores.

ringoscopia, sin evidencia de masas ni de rinoliquia inducida con la posición de Valsalva. El paciente fue ingresado para la resección del meningoencefalocele y cierre de la fístula de LCR mediante vía endoscópica transnasal. No se contaba con la prueba de detección de beta-2-transferina para la confirmación diagnóstica de fistula de LCR.

Durante el procedimiento quirúrgico se realizó una uncinectomía izquierda con resección del cornete medio, lo que permitió una mejor exposición del defecto y facilitó la toma de injerto. Luego se procedió con la resección de la pared anterior de la bula etmoidal, logrando identificar el meningoencefalocele (**Figura 4**). Se procedió a la resección de las celdillas etmoidales perilesionales y, mediante pinza bipolar, se realizó la resección de la lesión hasta reducirla y exponer claramente el defecto óseo en la base del cráneo anterior, respetando la arteria etmoidal anterior. Durante este proceso, se observó fuga de líquido cefalorraquídeo claro.

Se midió un defecto de 0,8 cm × 0,5 cm, y se colocó un parche de duramadre de 1 × 1 cm mediante la técnica *Underlay* (**Figura 5**). Posteriormente, se realizó el tallado de un injerto de hueso y mucosa del cornete medio, el cual se posicionó utilizando la técnica *Overlay*. Se aplicó sellante de fibrina y, finalmente, se colocó la mucosa del cornete medio sin evidencia de rinoliquia. Se cubrió toda la zona etmoidal con material hemostático absorbible. En el período posoperatorio, se indicó el manejo con acetazolamida cada ocho horas durante cinco días, con recomendaciones de evitar la posición de Valsalva y el uso de polietilenglicol para prevenir el estreñimiento.

Un mes después del procedimiento quirúrgico se realizó una nueva nasolaringoscopia y se observaron restos de material hemostático reabsorbible en la región etmoidal anterior izquierda, sin presencia de rinoliquia con maniobras de Valsalva. El paciente permanece asintomático hasta la fecha.

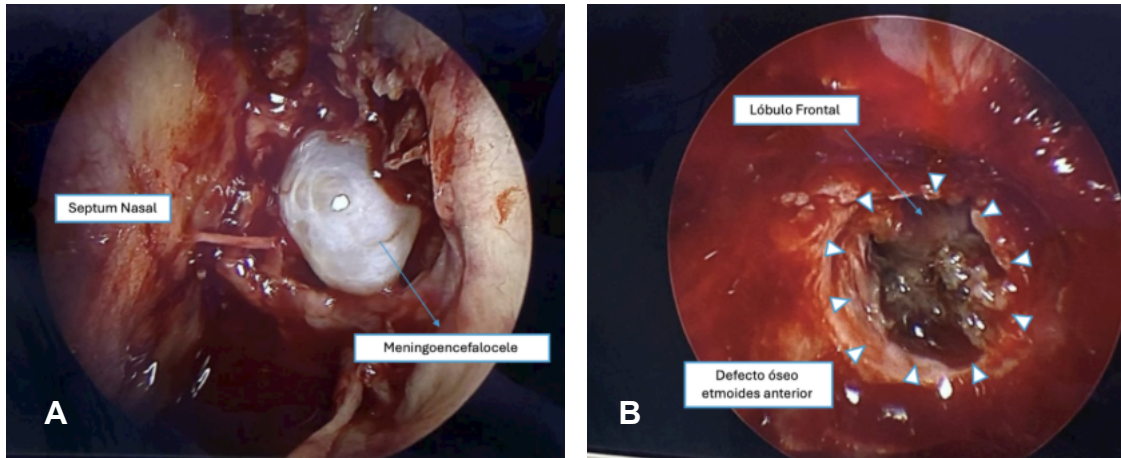


Figura 4. Abordaje endoscópico del meningoencefalocelo etmoidal. Visión endoscópica de la fosa craneal anterior izquierda. A) Identificación intraoperatoria del meningoencefalocelo etmoidal. B) Lecho quirúrgico posterior a la resección de la lesión, con exposición del defecto óseo. Figura propiedad de los autores.

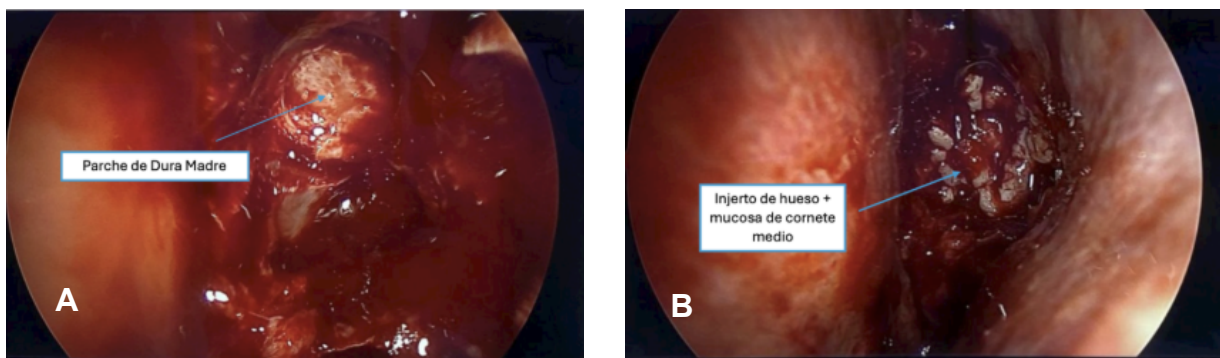


Figura 5. Cierre multicapa del defecto etmoidal mediante abordaje endoscópico. Visión endoscópica de la fosa craneal anterior izquierda. A) Cierre del defecto etmoidal mediante parche de duramadre (técnica underlay). B) Refuerzo del cierre con injerto óseo y mucosa de cornete medio (técnica overlay). Figura propiedad de los autores.

Discusión

Los meningoencefalocelos basales son protrusiones del contenido intracraneal (meninges y tejido cerebral) a través de defectos óseos en la base del cráneo. Se clasifican según su localización anatómica en transetmoidales, esfenotmoidales, transesfenoidales y frontoesfenoidales (12). En la infancia, los meningoencefalocelos suelen ser de origen congénito y se presentan como malformaciones aisladas (13, 14); en contraste, los meningoencefalocelos de origen traumático son más frecuentes en adultos y constituyen una causa poco común de rinoliquia en niños (10). El presente caso resulta relevante precisamente por esta razón: se trata de un paciente pediátrico con meningoencefalocelo etmoidal postraumático secundario a fractura craneal, lo que representa una presentación clínica poco común.

El antecedente de trauma craneoencefálico grave, con fractura frontoparietal y manejo neuroquirúrgico, puede explicar la génesis del defecto óseo en la base anterior del cráneo que permitió la herniación del tejido cerebral y la posterior fistula de LCR. En series de casos, las complicaciones intracraneales postraumáticas más frecuentes incluyen contusiones, desgarros duros (hasta en el 93,75%) y fracturas

craneofaciales asociadas (9). Aunque no se documentó una fractura nasoetmoidal en este caso, el defecto en la lámina cribosa etmoidal es compatible con las fracturas de la base anterior del cráneo que pueden generar meningoencefalocelos etmoidales y fistula de LCR.

En cuanto al diagnóstico, la tomografía computarizada de cortes finos (1 mm) es útil para localizar el defecto óseo y la resonancia magnética es clave para confirmar la presencia de tejido herniado (10, 15). Es fundamental mantener un alto índice de sospecha de una fistula de LCR secundaria a meningoencefalocelo en pacientes pediátricos con trauma previo, especialmente si existen antecedentes de rinoliquia persistente o intermitente y episodios de hospitalización por meningitis (13). En caso de sospecha clínica, pueden tomarse muestras de secreciones nasales u óticas para la detección de proteína beta traza y beta-2-transferrina, biomarcadores presentes en altas concentraciones en el LCR. La positividad de estas pruebas es altamente indicativa de fistula de LCR; sin embargo, estas pruebas no estaban disponibles en el hospital donde se realizó el procedimiento (15). Se ha descrito que las fistulas de LCR que persisten más de siete días conllevan un mayor riesgo de meningitis bacteriana (11, 12, 15).

El tratamiento quirúrgico fue realizado por vía endoscópica transnasal, técnica que se ha consolidado como la opción preferida en estos casos, dado que evita tiempos quirúrgicos prolongados y previene alteraciones estéticas, complicaciones asociadas y una mayor morbimortalidad (15). Se ha demostrado que la reparación endoscópica es altamente efectiva, con una tasa de resolución superior al 95%, y generalmente no requiere tratamiento adicional si se realiza un adecuado cierre multicapa (15). El abordaje incluyó la resección del meningoencefalocele, la identificación del defecto y la reconstrucción multicapa con injerto de duramadre, hueso y mucosa nasal, más sellante con fibrina, siguiendo las técnicas descritas para lograr el cierre hermético (10, 16). El cierre multicapa es crucial, ya que reduce el riesgo de recurrencia de la fístula y previene infecciones como la meningitis, una complicación frecuente en este tipo de pacientes (10, 13). La anosmia/hiposmia es una complicación común tras fracturas de la lámina cribosa, secundaria al daño de los nervios olfatorios o del bulbo olfatorio (15). Además, se ha reportado que la mayoría de los casos de meningitis en población pediátrica con fractura de la lámina cribosa son causados por *Streptococcus pneumoniae*, por lo cual algunos autores recomiendan la vacunación neumocócica en pacientes con fístula de LCR (15). Asimismo, la fístula persistente puede causar un síndrome de cefalea ortostática, con intensificación del dolor al estar de pie y alivio en decúbito, cuya fisiopatología se asemeja a la cefalea posterior a la punción dural secundaria a la disminución de la presión intracraneal (15).

Este caso resalta la importancia de considerar el meningoencefalocele postraumático como causa de rinoliquia intermitente en pacientes pediátricos con antecedentes de traumatismo craneoencefálico, aun en ausencia de fracturas faciales evidentes. Aunque esta etiología es inusual en niños, debe sospecharse ante episodios recurrentes de meningitis y rinoliquia clara, dado el riesgo de complicaciones neurológicas graves. La identificación oportuna del defecto, el uso de técnicas quirúrgicas endoscópicas mínimamente invasivas y la reconstrucción multicapa adecuada son fundamentales para un manejo exitoso y la prevención de recurrencias.

Conclusión

Aunque no es una afección usual, el meningoencefalocele etmoidal postraumático debe considerarse dentro del diagnóstico diferencial de la rinoliquia intermitente en pacientes pediátricos con antecedentes de trauma craneoencefálico, incluso en ausencia de fracturas evidentes. Este caso resalta la importancia del reconocimiento oportuno de los síntomas y del uso adecuado de estudios de imagen para establecer un diagnóstico preciso, especialmente ante episodios recurrentes de meningitis. El abordaje quirúrgico endoscópico con reconstrucción multicapa demostró ser una alternativa eficaz y mínimamente invasiva, con adecuada resolución clínica. La vigilancia activa y el manejo multidisciplinario siguen

siendo pilares fundamentales para mejorar los desenlaces en este tipo de pacientes.

Al tratarse de un reporte de caso único, los hallazgos no son generalizables, por lo que se requieren estudios con mayor número de pacientes para fortalecer la evidencia disponible.

Agradecimientos

Los autores declaran que no hay agradecimientos.

Financiación

Este caso clínico no recibió financiación externa; fue desarrollado con recursos propios de los autores.

Conflictos de interés

Los autores manifiestan que no existen conflictos de interés relacionados con la elaboración de este caso clínico.

Contribuciones de los autores

Los autores confirman su responsabilidad sobre el contenido completo del manuscrito y han dado su aprobación para su publicación.

Declaración de autoría

Todos los autores contribuyeron en la concepción del estudio, revisión de la literatura, redacción del manuscrito y aprobación de la versión final. Todos los autores son responsables del contenido del artículo.

Consideraciones éticas

Este manuscrito no contiene información que permita identificar al paciente, y se han cumplido los principios de anonimato y protección de datos.

Consentimiento informado

Se obtuvo consentimiento informado por escrito por parte del acudiente legal del menor para la publicación de este caso clínico y las imágenes asociadas.

REFERENCIAS

1. McLaughlin RB Jr, Rehl RM, Lanza DC. Clinically relevant frontal sinus anatomy and physiology. *Otolaryngol Clin North Am.* 2001;34(1):1-22.
2. Patel ZM, Govindaraj S. The prevention and management of complications in ethmoid sinus surgery. *Otolaryngol Clin North Am.* 2010;43(4):855-64.
3. Alonso RC, de la Peña MJ, Caicoya AG, et al. Spontaneous skull base meningoencephaloceles and cerebrospinal fluid fistulas. *Radiographics.* 2013;33(2):553-70.

4. Floyd R, Michel AO, Piersigilli A, et al. Ethmoidal meningoencephalocele in a C57BL/6J mouse. *Lab Anim.* 2021;55(2):181-188.
5. Anyanechi CE, Saheeb BD. Maxillofacial trauma and cerebrospinal fluid leak: a retrospective clinical study. *Afr Health Sci.* 2023;23(4):382-390.
6. Bonomo G, Bussone G, Gans A, et al. Small sphenoidal meningoencephalocele versus ethmoidal mucocele in spontaneous intracranial hypotension. *Brain Spine.* 2023;3:102676.
7. Perrotta M, Gasparoni G, Chiavaroli V, et al. A case report of confusing meningoencephalocele. *Clin Case Rep.* 2020;9(1):109-112.
8. Beckhardt RN, Setzen M, Carras R. Primary spontaneous cerebrospinal fluid rhinorrhea. *Otolaryngol Head Neck Surg.* 1991;104(4):425-32.
9. Cammarata G, Altieri R, Certo Fet al. Post-traumatic intra-orbital meningoencephalocele in adults: technical note on a rare entity and review of the literature. *Neurosurg Rev.* 2022;46(1):6
10. Ziade G, Hamdan AL, Homsy MT, et al. Spontaneous Transethmoidal Meningoceles in Adults: Case Series with Emphasis on Surgical Management. *ScientificWorldJournal.* 2016;2016:3238297
11. Oucheng N, Lauwers F, Gollogly J, et al. Frontoethmoidal meningoencephalocele: appraisal of 200 operated cases. *J Neurosurg Pediatr.* 2010;6(6):541-9.
12. La referencia que encontré es: Hasegawa T, Sugeno N, Shiga Y, et al. Transethmoidal intranasal meningoencephalocele in an adult with recurrent meningitis. *J Clin Neurosci.* 2005;12(6):702-4.
13. Izquierdo JM, Gil-Carcedo LM. Recurrent meningitis and transethmoidal intranasal meningoencephalocele. *Dev Med Child Neurol.* 1988;30(2):248-51.
14. Lauwers F, Roux FE, Boetto S, et al. Méningo-encéphalocèles sincipitales : considérations cliniques et chirurgicales [Sincipital meningoencephalocèles: Clinical and surgical considerations]. *Ann Chir Plast Esthet.* 2024;69(6):545-553.
15. Gomez J, Pickup S. Cribriform plate fractures. En: *StatPearls [Internet]. Treasure Island (FL): StatPearls Publishing; 2023 [consultado el 12 de mayo de 2025]. Disponible en: <https://www.ncbi.nlm.nih.gov/books/NBK562192/>*
16. Tosoni A, Di Nunno V, Gatto L, et al. Olfactory neuroblastoma: diagnosis, management, and current treatment options. *Front Oncol.* 2023;13:1242453.