



# Acta de Otorrinolaringología & Cirugía de Cabeza y Cuello

www.revista.acorl.org.co



## Trabajos originales

### Sialoendoscopia: el fin de la adenectomía abierta en enfermedad salivar benigna

### Sialendoscopy: the end of the open adenectomy in benign salivary disease

Marcela Marulanda\*, María Paula Olivera\*\*, Manuela Hurtado\*\*\*, Álvaro Sanabria\*\*\*\*.

\* Otorrinolaringóloga, Universidad de Antioquia; Cirujana de Cabeza y Cuello, Universidad de Antioquia. ORCID: <https://orcid.org/0000-0002-5927-7923>

\*\* Otorrinolaringóloga, Universidad Nacional de Colombia; Cirujana de Cabeza y Cuello, Universidad de Antioquia. ORCID: <https://orcid.org/0000-0002-5618-6823>.

\*\*\* Otorrinolaringóloga, Universidad de Antioquia. ORCID: <https://orcid.org/0000-0001-6823-0548>

\*\*\*\* Cirujano de Cabeza y Cuello; docente, Universidad de Antioquia. ORCID: <https://orcid.org/0000-0002-5563-8840>

Forma de citar: Marulanda M, Olivera MP, Hurtado M, Sanabria A. Sialoendoscopia: el fin de la adenectomía abierta en enfermedad salivar benigna. Acta otorrinolaringol. cir. cabeza cuello. 2024;52(1): 48-54. DOI.10.37076/acorl.v52i1.708

#### INFORMACIÓN DEL ARTÍCULO

##### Historia del artículo:

Recibido: 29 de septiembre de 2022

Evaluado: 08 de marzo de 2024

Aceptado: 26 de marzo de 2024

##### Palabras clave (DeCS):

Sialadenitis.

#### RESUMEN

**Introducción:** La sialoadenitis crónica es producida por cálculos, depósitos de moco, estenosis ductal o inflamación crónica, y afecta principalmente la glándula submaxilar. Inicialmente, se indica manejo médico; en casos recurrentes, adenectomía o extracción del cálculo son de elección. La morbilidad asociada a adenectomía por lesión del nervio facial, cicatriz externa, persistencia de síntomas y mayor tiempo de recuperación han llevado a buscar opciones más funcionales que respeten la fisiología de la glándula. **Métodos:** Estudio de serie retrospectiva de pacientes con enfermedad salivar benigna, adultos mayores de 18 años tratados con sialoendoscopia como primera opción. Se excluyeron pacientes con cálculos >1 cm. **Resultados:** Sialoendoscopia en 44 pacientes con patología no oncológica durante 5 años; 75 % fueron mujeres, mayormente afectó las glándulas submaxilares. La principal causa fue litiasis, cálculo de tamaño promedio de 10 mm. 78 % se trataron por vía endoscópica pura con papilotomía para inserción del equipo; en 3 no se encontró el conducto y 3 necesitaron sialoadenectomía abierta. 76 % permanecieron asintomáticos después del procedimiento. Hubo complicaciones infecciosas en 2. La mediana del

Correspondencia:

Dra. María Paula Olivera Arenas

Email: [mariapaulaoliver@gmail.com](mailto:mariapaulaoliver@gmail.com)

Dirección: Carrera 58ª # 19 – 90 Bogotá, Colombia

tiempo quirúrgico fue de 75 minutos y seguimiento de 45 días. *Discusión:* frente a estudios disponibles en la literatura, hubo más mujeres, la glándula más afectada fue la parótida y la tasa de éxito fue mayor frente al artículo de Katz; pero al compararlo con otros fue estándar, y se reportaron menores tasas de complicaciones frente a los demás estudios citados. *Conclusión:* la sialoendoscopia es un tratamiento viable y seguro para la enfermedad salivar benigna.

## ABSTRACT

### Key words (MeSH):

Sialadenitis.

*Introduction:* Chronic sialoadenitis is caused by stones, mucus deposits, ductal stenosis, or chronic inflammation, and mainly affects the submandibular gland. Initially, medical management is indicated; in recurrent cases, adenectomy or removal of the stone are of choice. The morbidity associated with adenectomy due to facial nerve injury, external scarring, persistence of symptoms, and longer recovery time have led to the search for more functional options that respect the physiology of the gland. *Methods:* A retrospective series of patients with benign salivary disease, adults over 18 years of age treated with sialoendoscopy as the first option. Patients with stones >1 cm were excluded. *Results:* Sialoendoscopy in 44 patients with non-oncological pathology for 5 years was presented, of which 75% were women and the majority affected the submandibular glands. The main cause was lithiasis, with an average size of 10 mm. 78% were treated by a pure endoscopic approach with papillotomy to insert the equipment. In 3 the duct could not be found and 3 required open sialadenectomy. 76% remained asymptomatic after the procedure; infectious complications in 2. The median surgical time was 75 minutes and the follow-up was 45 days. *Discussion:* Compared to studies available in the literature, there were more women, the gland most affected was parotid and the success rate was higher compared to Katz's article; but when compared with others it was standard, and lower complication rates were reported compared to the other studies cited *Conclusion:* sialendoscopy is a viable and safe treatment for benign salivary disease.

## Introducción

La sialoadenitis es la afección más común de las glándulas salivares en Latinoamérica y en el mundo, se presenta principalmente entre los 30 y 60 años y afecta principalmente a los hombres; es muy extraño encontrarlo en niños, ya que representa el 3 % de todos los casos.

La sialoadenitis crónica es la enfermedad benigna más frecuente de las glándulas salivales. Se caracteriza por dolor e inflamación usualmente desencadenados por la ingesta de comida. El factor causal más frecuente es la obstrucción ductal, que desencadena estasis salival y predisposición a episodios de infección e inflamación. La causa más común es la litiasis salivar, los depósitos de mocos y la estenosis ductal. La glándula submaxilar se afecta en el 80 % de los casos, seguida por la glándula parótida.

Clásicamente, el manejo médico se ha basado en rehidratación, sialagogos, antiinflamatorios y antibióticos. En los casos recurrentes, la adenectomía ha sido el manejo habitual.

La sialoendoscopia fue descrita por Katz en 1991 como un procedimiento mínimamente invasivo que permite tener una visualización ductal directa y potencialmente puede resolver la causa de la obstrucción sin manejo quirúrgico abierto, lo que respeta la funcionalidad de la glándula gracias a su función diagnóstica y terapéutica. Se considera que

tiene ventajas sobre la cirugía abierta como menor tiempo quirúrgico, menor riesgo de complicaciones y se logra mantener la función de la glándula. La experiencia reportada en Colombia con este método es escasa (1).

En este estudio se pretende analizar los resultados de la sialoendoscopia como opción terapéutica ante la sialoadenitis crónica y su principal causa, la sialolitiasis, con una serie de casos recolectados durante 5 años en Medellín, Colombia.

## Materiales y métodos

Se realizó una serie retrospectiva con los pacientes que presentaron clínica de patología salivar benigna manejados con sialoendoscopia desde 2016 hasta 2021 por un mismo cirujano en una institución de salud en Medellín, Colombia.

Dentro de los criterios de inclusión de los pacientes fueron: mayores de 18 años que presentaran enfermedad salivar de parótida o submaxilar benigna, que tuvieran ecografía y tomografía de cuello en las que no tuvieran signos o sospecha de patología neoplásica y que hubieran sido remitidos a la consulta de cirugía de cabeza y cuello con la propuesta de sialoadenectomía como opción terapéutica inicial.

En todos los casos de sialoadenitis recurrente o sialolitiasis, se propuso como primera opción la sialoendoscopia

terapéutica. Los criterios de exclusión fueron: pacientes con litiasis intraglandulares o mayores de 1 cm.

### Técnica quirúrgica utilizada por el profesional

La sialoendoscopia se practica bajo anestesia general y de forma ambulatoria. Se requiere una torre de video y un sialoendoscopio, que se conecta a la cámara y tiene un puerto de trabajo que permite la irrigación e instilación de medicamentos a través de la vía salivar, así como el paso de instrumentos como canastillas y guías que se usan para extraer los cálculos o dilatar los conductos, e incluso tomar muestras (**Figuras 1 y 2**).

El paciente es intubado por vía nasotraqueal y se utiliza un separador de labio y un taco de mordida para mantener la apertura bucal. En todos los casos se identifica la papila del conducto salivar bajo visión directa con lupas quirúrgicas y se introduce una guía metálica. Una vez canulado el conducto, se procede a realizar dilatación con un set de bujías de tamaño progresivo hasta alcanzar un diámetro de 2 mm. Una vez dilatada la papila, se introduce el sialoendoscopio (equipo Storz, 3 en 1, 1,3 mm diámetro externo) y bajo visión directa e hidrodilatación con agua destilada se navega por el conducto para intentar determinar la causa de la obstrucción. En aquellos casos en los que después de múltiples

intentos no es posible la canulación, se realiza una papilotomía abierta y se abre el conducto longitudinalmente para la introducción del endoscopio (2).

Una vez identificada la causa de la obstrucción, se procede a realizar la dilatación mecánica con el mismo endoscopio o intentar el retiro de los cálculos usando una canastilla de Dormia (**Figuras 3, 4 y 5**).

En los casos exitosos, al terminar el procedimiento se instila una solución de metilprednisolona; inicialmente se dejaba de manera rutinaria un tutor interno usando un catéter vascular pediátrico que se fijaba a la mucosa, pero en la actualidad esta práctica es selectiva dependiendo de las características de la estenosis. En los casos fallidos, el procedimiento se abortaba sin ningún manejo específico. Todos los pacientes se envían a su domicilio con analgésicos y antibióticos orales (amoxicilina) por 7 días.

Se revisaron las historias clínicas y descripciones quirúrgicas, y se analizaron las variables demográficas, clínicas y quirúrgicas. Se registraron los datos en un archivo de Microsoft Excel®. Las variables categóricas se presentan como porcentajes y rangos, y las continuas como medianas y promedio  $\pm$  desviación estándar. Este es un estudio de riesgo mayor que el mínimo, según la Resolución 8430 de 1993 de Colombia.

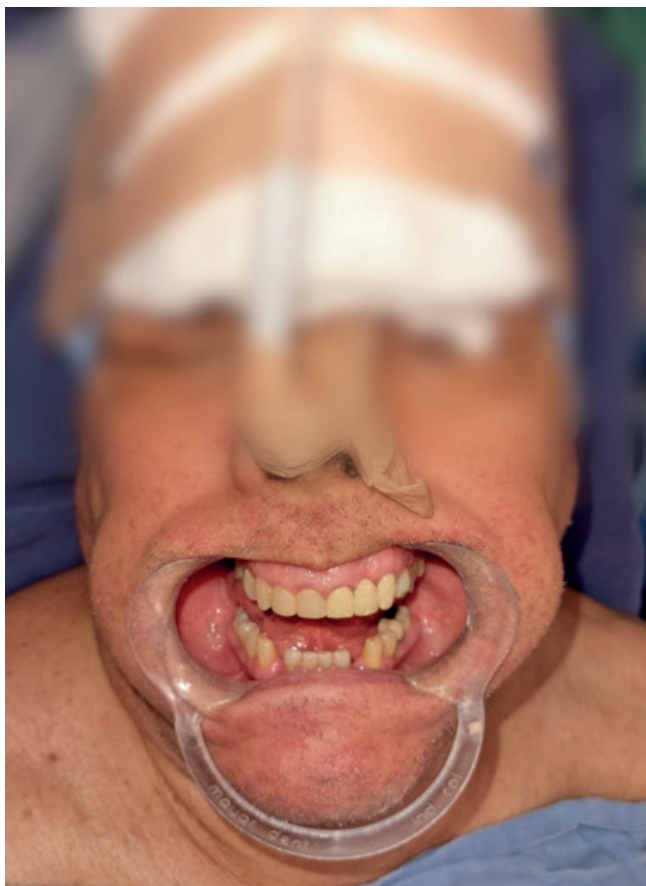

Figura 1. Posición del paciente/intubación nasotraqueal y exposición de la cavidad oral. Fuente: imagen tomada del paciente con autorización de los autores.

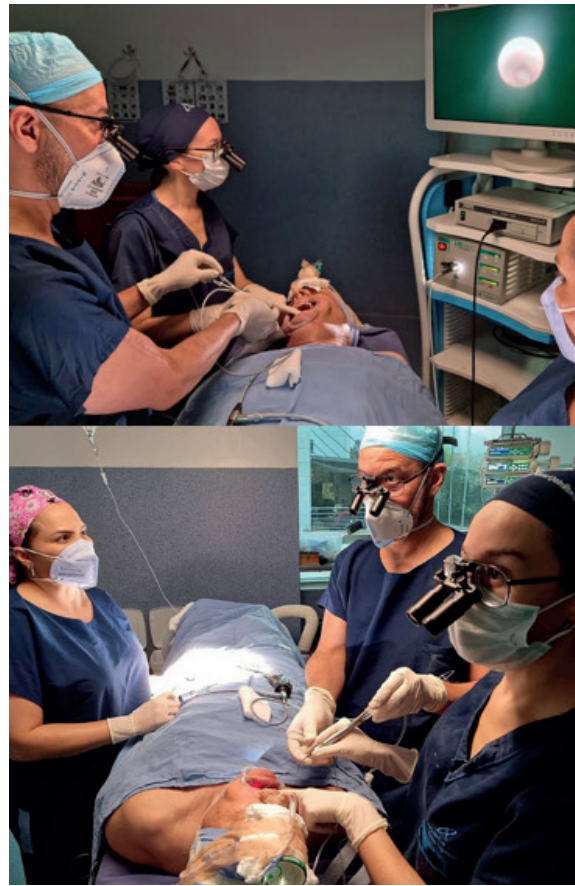

Figura 2. Posición del equipo quirúrgico/cámara. Fuente: imagen propiedad de los autores.

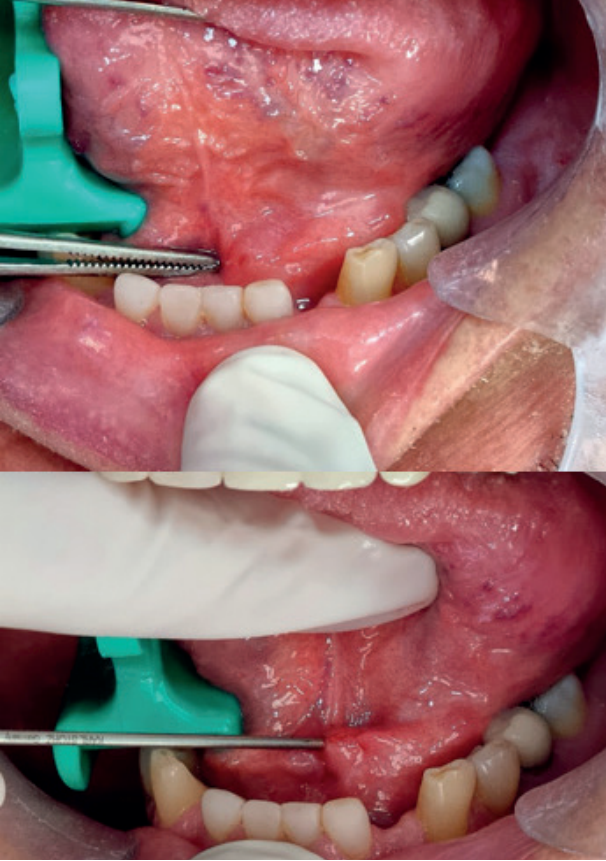

Figura 3. Canulación del conducto. Fuente: imagen propiedad de los autores.

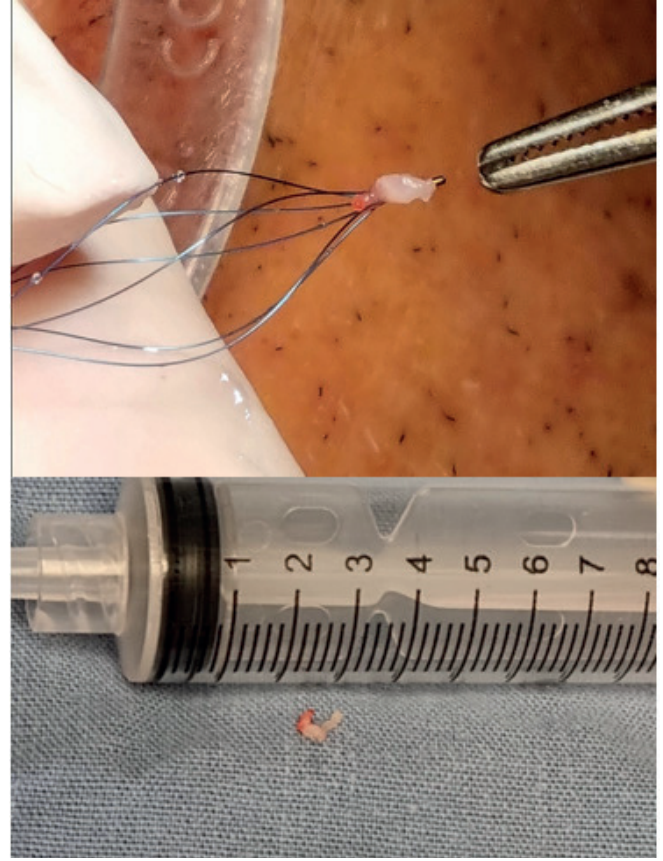


Figura 4. Canastilla para sialoendoscopia/pólipo del conducto de Stenon. Fuente: imagen propiedad de los autores

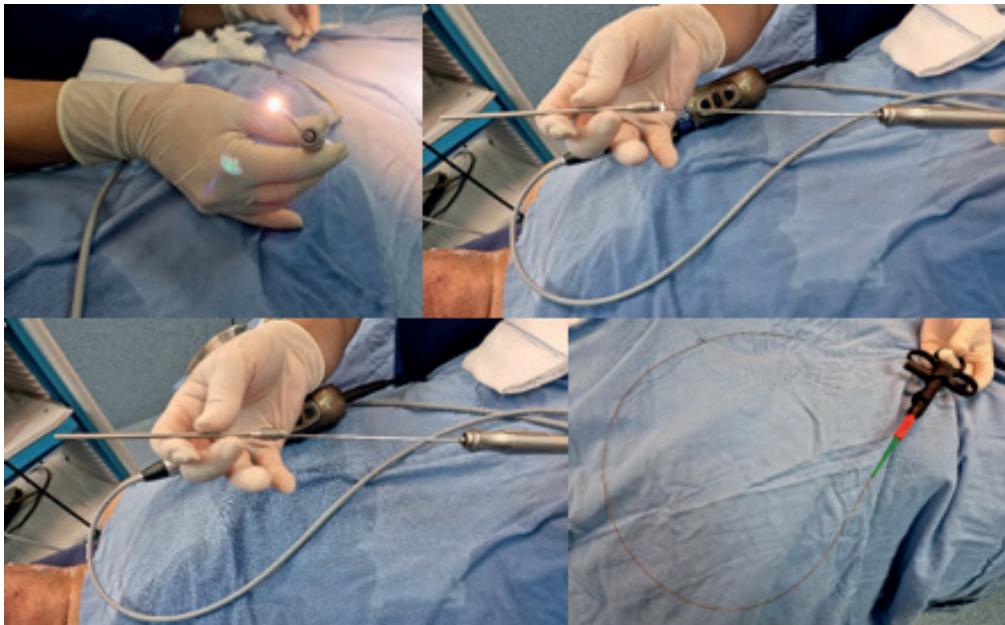


Figura 5. Equipo de sialoendoscopia. Fuente: imágenes propiedad de los autores.

## Resultados

Se recolectó información de 44 pacientes. El 76 % fueron mujeres, con una edad promedio de 50 años. El 55 % de las

glándulas afectadas fueron parótidas (**Tabla 1**). La indicación de la sialoendoscopia fue litiasis, adenitis y estenosis en el 48 %, 25 % y 27 %, respectivamente. El 77 % de los pacientes obtuvieron control total de los síntomas con un único

procedimiento. En el 80 % de los casos se realizó abordaje endoscópico puro y en 9 pacientes se utilizó un método mixto. Tres pacientes fueron llevados a adenectomía en un segundo tiempo quirúrgico por persistencia de los síntomas o sialoendoscopia fallida. Se presentaron tres complicaciones (dos infecciones posoperatorias que resolvieron con antibiótico oral y una ruptura de la guía que fue extraída en un segundo tiempo quirúrgico). El tiempo quirúrgico promedio fue de 75 minutos.

## Discusión

Tabla 1. Resultados

Sexo	Mujeres	76 %
Glándula	Parótida	55 %
Causa	Litiasis	48 %
	Adenitis	25 %
	Estenosis	27 %
Resolución	Resolución de los síntomas	77 %
Tiempo	Tiempo quirúrgico promedio	75 minutos

Tabla elaborada por los autores.

En la literatura, la glándula más afectada en el 80 % es la submandibular en comparación con este estudio, en el que la más afectada fue la glándula parótida (3, 4), debido a la longitud del conducto de Wharton (50 mm), su disposición ascendente y su diámetro (1,5 mm) en comparación con un 20 % en la parótida, que tiene un conducto más horizontal, más corto (40 mm) y más amplio (3 mm) (5). Es más común en hombres entre 40 y 60 años, y se caracteriza por episodios recurrentes de tumefacción de la glándula y dolor durante la ingesta de alimentos (3, 4). A diferencia de la serie reportada en el presente estudio, el compromiso glandular se distribuyó equitativamente y se encontraron muchas más mujeres; esto puede obedecer a un sesgo de selección de los pacientes.

Durante muchos años, la resección quirúrgica abierta de la glándula (submaxilectomía o parotidectomía) se consideró el tratamiento de elección para la sialoadenitis recurrente. Sin embargo, este implica secuelas estéticas, funcionales y un riesgo de complicaciones importante (lesión del nervio facial, depresión del contorno facial y síndrome de Frey), que han obligado al desarrollo de técnicas más conservadoras. La sialoendoscopia fue presentada por Katz en 1990 como un método diagnóstico y terapéutico eficaz con el objetivo de resolver la patología obstructiva y, al mismo tiempo, preservar la glándula fisiológicamente intacta. Las indicaciones actuales de sialoendoscopia son sialolitiasis, estenosis del conducto, cuerpo extraño o presencia de pólipos (6).

Se ha descrito que cálculos de hasta 5 mm se pueden extraer por endoscopia exclusiva (6); sin embargo, la experiencia de 5 años ha enseñado que se pueden combinar las técnicas para la apertura del conducto y la extracción de cálculos aún mayores, sin tener que realizar adenectomía. Además del tamaño, se debe considerar la posición del con-

ducto y la visibilidad operatoria. Marchal y colaboradores desarrollaron una clasificación en 2008:

- Cálculos L1, en los que hay visibilidad completa, están flotantes y, son susceptibles de manejo con sialoendoscopia;
- Cálculos L2, que son controversiales;
- Cálculos L3, en los que no está indicado el manejo endoscópico (7, 8).

La heterogeneidad de las indicaciones, la tecnología disponible y la curva de aprendizaje del cirujano hacen que los resultados en cuanto a la eficacia del procedimiento sean variables en cada estudio. Zenk y colaboradores (9) reportaron una efectividad del 52 %, mientras otros autores han reportado frecuencias de hasta 86 % y un aumento a un 93 % con técnicas combinadas (6), lo que concuerda con lo visto en esta serie: el 77 % de control de síntomas y el 80% de todos los casos se manejaron solo con endoscopia, sin abrir el conducto ni realizar adenectomía posterior.

Las contraindicaciones para su realización incluyen sialoadenitis aguda o infección concomitante, estenosis ductal completa, cálculo intraparenquimatoso sintomático o limitación en la apertura oral.

Dentro de las complicaciones, la más común es el edema glandular en un 88 %, estenosis del conducto en un 2 % directamente relacionada con la extracción de cálculos mayores a 5 mm, laceración del conducto en un 5 % que puede llevar a una fistula salivar, la infección de la papila en un 23 % y la infección de la glándula que se presenta en un 2,5 % de los casos (10, 11). Una de las complicaciones más raras es la ruptura de las herramientas endoscópicas en el ducto, lo que en la mayoría de los casos no conlleva mayores consecuencias, ya que se logra una extracción exitosa del elemento. Se ha evidenciado que el tiempo del procedimiento está relacionado con la tasa de complicaciones (6). La mayoría de las complicaciones de la sialoendoscopia se resuelven espontáneamente (6, 12). En este estudio se presentaron solo tres complicaciones (dos infecciones y una fractura de la guía del endoscopio), que se resolvieron sin secuelas para los pacientes.

El tiempo del procedimiento fue de 75 minutos en promedio; notablemente menor al de la parotidectomía, lo que representa un ahorro para el sistema de salud. El tiempo de seguimiento fue de solo 45 días, lo cual es una limitante de este estudio pues no permite definir la efectividad a largo plazo. No obstante, debido a que es el único centro en la ciudad que realiza el procedimiento es improbable que los pacientes no hayan reconsultado en caso de complicaciones o recurrencias tardías.

## Conclusiones

La sialoendoscopia es un procedimiento útil en el manejo de la patología salivar benigna. Sin embargo, no está disponible en muchas ciudades colombianas. En Medellín se usa desde

hace 5 años con resultados alentadores. Con él se pueden aplicar medicamentos dentro de la glándula, permeabilizar los conductos, extraer cálculos y tapones de moco e incluso tomar muestras, y logra una efectividad cercana al 80 % para el control de los síntomas. Entre otras ventajas, no tiene un número limitado de intervenciones y la tasa de complicaciones es extremadamente baja comparada con la cirugía abierta.

La principal limitación del estudio, en este caso, fue su diseño retrospectivo dado que no se pudieron agregar ítems de calidad de vida, que sería importante conocer antes y después de realizar el procedimiento. Los otorrinolaringólogos, cirujanos de cabeza y cuello y el resto de especialidades afines que tratan pacientes con enfermedad glandular benigna deben conocer la técnica y hacer uso de ella, más aún cuando los principios básicos de la técnica en los senos paranasales se comparten entre ambos tipos de procedimientos. El principal mensaje para el lector es reemplazar la sialoadenectomía como primera opción terapéutica ante la sialoadenitis,

promover el estudio de las indicaciones claras para la sialoendoscopia y, por último, incentivar a los lectores que tengan los medios para realizar un estudio prospectivo en el que se pueda evaluar esta técnica.

En la **Figura 6** se resume el protocolo de manejo de la patología glandular benigna.

### Agradecimientos

A los pacientes que siempre son nuestra fuente de inspiración para cada vez ser mejores y al profesor Sanabria que gracias a él adquirimos habilidades quirúrgicas para poner al servicio de los pacientes.

### Financiación

Con recursos propios, no patrocinado por ninguna casa comercial específica.

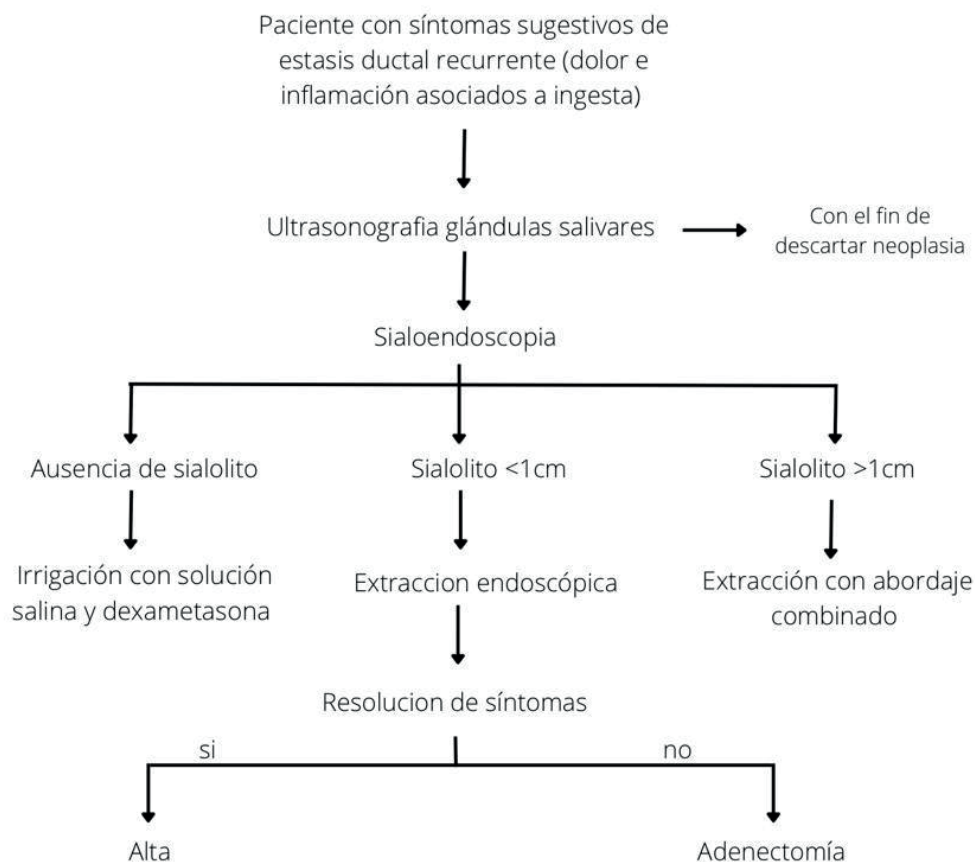


Figura 6. Protocolo de manejo de la patología glandular benigna. Fuente: elaboración propia de los autores.

### Conflictos de interés

No tenemos ningún conflicto de interés

### Declaración de autoría

Declaramos los autores escritos participaron en el estudio de forma activa en la realización del artículo en cada una de esas partes.

### Consideraciones éticas

Se pide consentimiento informado a los pacientes seleccionados indicando cada uno de los riesgos del procedimiento a realizar.

### REFERENCIAS

1. Soto Dávila C. Efectividad y seguridad de la Sialoendoscopia en el tratamiento de la Parotiditis Juvenil Recurrente en niños [Internet] [Tesis]. Bogotá: Universidad Nacional de Colombia; 2015. Disponible en: <https://repositorio.unal.edu.co/handle/unal/55768>
2. Chandra SR. Sialoendoscopy: Review and Nuances of Technique. *J Maxillofac Oral Surg.* 2019;18(1):1-10. doi: 10.1007/s12663-018-1141-0
3. Lorusso F, Immordino A, Dispenza F, et al. A conservative treatment for chronic obstructive sialoadenitis by intraductal instillation of mucolytic, steroids and antibiotic solution. *Eur Arch Otorhinolaryngol.* 2022;279(1):501-6. doi: 10.1007/s00405-021-06930-2
4. Araújo RV, Milani BA, Martins IS, et al. An extraoral surgical approach to treat chronic submandibular sialolithiasis - A case series. *Annals of Maxillofacial Surgery.* 2020;10(2):537-42. doi: 10.4103/ams.ams\_102\_20
5. Lustmann J, Regev E, Melamed Y. Sialolithiasis. A survey on 245 patients and a review of the literature. *Int J Oral Maxillofac Surg.* 1990;19(3):135-8. doi: 10.1016/s0901-5027(05)80127-4
6. Gallo A, Benazzo M, Capaccio P, et al. Sialoendoscopy: state of the art, challenges and further perspectives. Round Table, 101(st) SIO National Congress, Catania 2014. *Acta Otorhinolaryngol Ital.* 2015;35(4):217-33.
7. Marchal F, Chossegros C, Faure F, et al. Salivary stones and stenosis. A comprehensive classification. *Rev Stomatol Chir Maxillofac.* 2008;109(4):233-6. doi: 10.1016/j.stomax.2008.07.004
8. Bannikova KA, Bositykh YY, Gaitova VG, et al. Indications for the Use of Sialoendoscopy in Sialolithiasis. *Sovrem Tekhnologii Med.* 2021;12(3):41-5. doi: 10.17691/stm2020.12.3.05
9. Zenk J, Koch M, Klintworth N, et al. Sialendoscopy in the diagnosis and treatment of sialolithiasis: a study on more than 1000 patients. *Otolaryngol Head Neck Surg.* 2012;147(5):858-63. doi: 10.1177/0194599812452837
10. McGurk M, Escudier MP, Brown JE. Modern management of salivary calculi. *Br J Surg.* 2005;92(1):107-12. doi: 10.1002/bjs.4789
11. Chang JL, Eisele DW. Limited distal sialodochotomy to facilitate sialendoscopy of the submandibular duct. *Laryngoscope.* 2013;123(5):1163-7. doi: 10.1002/lary.23801
12. Strychowsky JE, Sommer DD, Gupta MK, et al. Sialendoscopy for the management of obstructive salivary gland disease: a systematic review and meta-analysis. *Arch Otolaryngol Head Neck Surg.* 2012;138(6):541-7. doi: 10.1001/archoto.2012.856