

Trabajos originales



Acta de Otorrinolaringología & Cirugía de Cabeza y Cuello

www.revista.acorl.org.co



Trabajos originales

Estenosis laringotraqueal posintubación por COVID-19 en dos hospitales

Post-intubation laryngotracheal stenosis due to COVID 19 in two hospitals

*Nathalia Andrea Sánchez-Burbano**, *Sara Elizabeth Cruz-Clavijo***, *Juan Manuel Sandoval-Cardozo****, *Luis Jorge Morales-Rubio*****, *Víctor Julio Hernández-Alarcón******, *Germán Leonardo Bernal-Trujillo******, *Carlos Alberto Rodríguez-Sabogal******, *Edgar Alberto Carmona-Gómez******.

* Médica y cirujana, otorrinolaringóloga, Universidad Militar Nueva Granada, Hospital Militar Central; laringóloga y cirujana de vía aérea superior, Universidad Militar Nueva Granada. ORCID: <https://orcid.org/0000-0002-9623-3428>

** Médica y cirujana, residente de otorrinolaringología, Universidad Militar Nueva Granada, Hospital Militar Central. ORCID: <https://orcid.org/0000-0002-0466-909X>

*** Médico y cirujano, Universidad del Rosario; residente de otorrinolaringología, Universidad Militar Nueva Granada, Hospital Universitario Clínica San Rafael. ORCID: <https://orcid.org/0000-0001-5422-9327>

**** Médico y cirujano, Pontificia Universidad Javeriana; otorrinolaringólogo, Universidad Militar Nueva Granada; laringólogo y cirujano de vía aérea, Universidad Militar Nueva Granada, Hospital Militar Central. ORCID: <https://orcid.org/0009-0006-6242-1072>

***** Médico y cirujano, otorrinolaringólogo, Universidad Militar Nueva Granada; laringólogo y cirujano de vía aérea, Universidad Militar Nueva Granada, Hospital Universitario Clínica San Rafael. ORCID: <https://orcid.org/0000-0002-1685-1868>

***** Médico y cirujano, Universidad Militar Nueva Granada; otorrinolaringólogo, Universidad Militar Nueva Granada; laringólogo y cirujano de vía aérea, Universidad Militar Nueva Granada, Hospital Universitario Clínica San Rafael. ORCID: <https://orcid.org/0000-0002-5860-4806>

***** Médico y cirujano, cirujano general, Universidad Militar Nueva Granada; cirujano de tórax, Universidad El Bosque. ORCID: <https://orcid.org/0000-0003-0129-8438>

***** Médico y cirujano, cirujano general, Universidad Nacional de Colombia; cirujano de tórax, Universidad El Bosque. ORCID: <https://orcid.org/0009-0007-6263-4657>

Forma de citar: Sánchez-Burbano NA, Cruz-Clavijo SE, Sandoval-Cardozo JM, Morales-Rubio LJ, Hernández-Alarcón VJ, Bernal-Trujillo L, Rodríguez-Sabogal CA, Carmona-Gómez EA. Estenosis laringotraqueal posintubación por COVID-19 en dos hospitales. Acta otorrinolaringol. cir. cabeza cuello. 2023;51(3): 187-193. DOI.10.37076/acorl.v51i3.682

Correspondencia:

Dra. Natalia Andrea Sánchez-Burbano

E-mail: natisanchez8911@gmail.com

Dirección: Hospital Militar Central, Servicio Otorrinolaringología. Transversal 3 # 49 -00. Bogotá, Colombia.

Teléfono celular: 312 7817980

INFORMACIÓN DEL ARTÍCULO

Historia del artículo:

Recibido: 13 de julio de 2022

Evaluado: 09 de agosto de 2023

Aceptado: 05 de septiembre de 2023

Palabras clave (DeCS):

Intubación, estenosis traqueal, laringostenosis, COVID-19.

Key words (MeSH):

Intubation, tracheal stenosis, laryngostenosis, COVID-19.

RESUMEN

Introducción: la infección por COVID-19 ha dejado más 400 millones de personas infectadas hasta la fecha, y entre un 10 %-15 % requiere intubación orotraqueal. Esto ha desencadenado una ola de secuelas en la vía aérea a largo plazo, que han aumentado la morbimortalidad posinfecciosa. El *objetivo* de este trabajo fue describir las características demográficas, clínicas y los posibles factores de riesgo de los pacientes con estenosis laringotraqueal (ELT) posintubación por COVID-19 en el Hospital Universitario Clínica San Rafael y el Hospital Militar Central en Bogotá, Colombia. *Materiales y métodos:* estudio observacional descriptivo de serie de casos retrospectiva que recolectó datos sociodemográficos, comorbilidades, tiempos de intubación, características de estenosis, resultados de estudios endoscópicos, manejos ofrecidos y resultados. *Resultados:* se registraron 25 pacientes, 15 hombres (60 %) y 10 mujeres (40 %), con tiempos de intubación promedio de 15,7 días. Los subsitios más comprometidos fueron la tráquea (68,2 %) y la subglotis-tráquea (22,7%). La mayoría de pacientes requirió más de una intervención. La dilatación con balón y traqueostomía fueron los procedimientos más realizados. *Conclusiones:* la ELT es una complicación de la intubación orotraqueal que, asociada con la vasculitis, inflamación y necrosis coagulativa de la vía aérea, ha aumentado en los casos de infección grave por COVID-19.

ABSTRACT

Introduction: COVID-19 infection has left more than 400 million people infected to date, and between 10%-15% require orotracheal intubation. This has triggered a wave of long-term airway sequelae, which have increased post-infectious morbidity and mortality. *Objectives:* To describe the demographic and clinical characteristics and possible risk factors of patients with laryngotracheal stenosis (LTE) post-intubation by COVID19 at the Hospital Universitario Clínica San Rafael and the Hospital Militar Central in Bogotá, Colombia. *Methods:* Descriptive observational study of retrospective case series, collecting socio-demographic data, comorbidities, intubation times, stenosis characteristics, results of endoscopic studies, management offered and results. *Results:* 25 patients were collected, 15 men (60%) and 10 women (40%), with average intubation times of 15.7 days. The most compromised subsites were the trachea (68.2%) and subglottis-trachea (22.7%). Most patients required more than one intervention. Balloon dilation and tracheostomy were the most performed procedures. *Conclusions:* LTE is a complication of orotracheal intubation, associated with vasculitis, inflammation and coagulative necrosis of the airway, has increased in cases in severe COVID-19 infection.

Introducción

En diciembre de 2019, en Wuhan, China, se informaron los primeros casos de infección respiratoria grave por COVID. Desde entonces, se desató una pandemia con más de 400 millones de personas infectadas hasta ahora (1); de estas, entre un 10 %-15 % requiere manejo en unidad de cuidados intensivos (UCI) para ventilación mecánica invasiva a través de intubación orotraqueal, la cual en muchos casos es prolongada, con múltiples secuelas en la vía aérea a largo plazo (2-4), que han aumentado la morbimortalidad posinfecciosa (5). En consecuencia, en los servicios de laringología y cirugía de tórax se ha visto un aumento de los casos de estenosis subglótica y traqueal, con un comportamiento inusual respecto a lo que previamente estaba documentado (6, 7). Los casos de

estenosis son en su mayoría traqueales y de mayor complejidad por sus características estructurales, son lesiones más duras, con mayor extensión (3-5, 8) y de composición cartilaginosa con focos de osificación (9), con manifestaciones que pueden corresponder a verdaderas emergencias médicas porque rápidamente pueden comprometer la función ventilatoria, llevando a paradas respiratorias, cardiovasculares y la muerte (5, 10).

Fisiopatología

La estenosis laringotraqueal (ELT) es una enfermedad con una alta carga de morbimortalidad en los servicios de vía aérea. Se caracteriza por la presencia de un estrechamiento de la luz laríngea o traqueal cuya etiología, en general, se divide en causas adquiridas y causas congénitas. La es-

tenosis adquirida iatrogénica es la principal causa de esta patología, aproximadamente en un 90 % de todos los casos y corresponden a 4,9 casos por millón de la población general (10), cifras que ahora pueden estar muy por encima de lo anteriormente reportado por la alta demanda de intubación orotraqueal de esta pandemia. Sin embargo, también se han descrito ELT sin historia de intubación relacionada con la actividad inflamatoria crónica a nivel subglótica y traqueal (11). La estenosis adquirida está relacionada principalmente con la intubación orotraqueal prolongada y tiende a ser de mayor gravedad estructural y sintomática, usualmente involucra más de un subsitio laríngeo y es más difícil de tratar, ya que requiere múltiples intervenciones de tipo endoscópico y/o abiertos (4, 12), con un impacto en la calidad de vida de quien lo padece y de sus familiares.

Histológicamente, en algunos estudios, se han evidenciado cambios a nivel laríngeo y traqueal con pequeñas áreas sangrantes en el espesor de la mucosa de la porción cartilaginosa, asociado con grandes áreas de desepitelización y microfocos de necrosis coagulativa (13). Cerca de la pars membranosa se ha encontrado una rica proliferación vascular, con vasos de pequeño y mediano calibre rodeados de una mezcla de infiltrado linfomonocítico y plasmocelular. También se detectaron algunos focos de inflamación granulocítica junto con algunos granulomas de células gigantes ocasionales (14), todos estos, cambios histológicos propios de la reacción inflamatoria aguda y crónica, que se traducen en una enfermedad de larga duración a nivel de la vía aérea. Por otra parte, la presencia de trombos de plaquetas-fibrina en pequeños vasos arteriales causados por una coagulopatía parece ser común en pacientes con COVID-19, como se detectó en una serie de autopsias en el norte de Italia (15). En conjunto, la inflamación aguda y crónica, la vasculitis y la necrosis coagulativa de las vías respiratorias principales inducidas por el virus pueden estar en relación con el mayor daño tisular y, por ende, con mayores tasas de ELT (3-5).

Se cree que esos pacientes podrían tener un mayor riesgo de desarrollar ELT por su estado hiperinflamatorio, que provoca una fibrosis alterada, sumado a la intubación prolongada para disminuir el riesgo de infección del personal sanitario, necesidad de movilización con pronación para mejorar el reclutamiento alveolar y la asociación con comorbilidades, como obesidad, diabetes, e hipertensión (3). Por el momento, no existen datos epidemiológicos claros en el momento y hay poca información sobre este tema dada su novedad.

Manifestaciones clínicas, diagnóstico y clasificación

Clínicamente, los pacientes presentan un cuadro de disnea progresiva que puede incluso llegar a una falla ventilatoria temprana o tardía, asociada con estridor y según el compromiso de otras estructuras laríngeas, y pueden presentar síntomas como disfonía (10). El diagnóstico se realiza con un estudio endoscópico con visualización directa de la lesión sumado a imágenes de tomografía; de esta forma, se

pueden documentar las dimensiones, características y áreas de compromiso de la cicatriz. Con esto se busca clasificar a los pacientes con definiciones estandarizadas que hablan sobre el pronóstico y permiten escoger la mejor forma de tratamiento. La más difundida para la estenosis subglótica es la Cotton-Myer de 1994, que clasifica las lesiones en cuatro grupos según la luz subglótica comprometida: estenosis que disminuye luz en 1 %-50 %, II estenosis que disminuye luz en 51 %-70 %, III estenosis que disminuye luz en 71 %-99 % y IV estenosis que disminuye luz en 100 %. En 1992, McCaffrey también propuso una clasificación de cuatro categorías que depende de la extensión vertical de la lesión: tipo I, lesión en subglotis o tráquea de menos de 1 cm de extensión; tipo II, limitada a subglotis o tráquea, pero de más de 1 cm; tipo III, afecta la subglotis y la tráquea; tipo IV, con extensión a glotis y fija al menos un pliegue vocal. Se sabe que a mayor calificación en estas clasificaciones, menor es la probabilidad de decanulación y de éxito con cirugías abiertas (2, 10, 12).

Tratamiento

Los manejos para la ELT pueden ser endoscópicos (dilatación, inyección de corticoides, resección de lesiones) (4, 8, 16-18) y/o abiertos (resección cricotraqueal parcial o extendida, resección traqueal con anastomosis, traqueoplastias con split anterior y/o posterior con injerto) (8, 13, 19-22). En un mismo paciente pueden requerirse varios procedimientos hasta lograr mantener un tracto respiratorio permeable, incluso con el uso de traqueostomía, como la forma clásica de ferulización y bypass de la vía aérea; esta puede ser incluso para uso permanente en casos de estenosis complejas, malacias traqueales graves o enfermedad inflamatoria activa que impida la realización de un procedimiento definitivo por el mayor riesgo de reestenosis (23).

Hasta la fecha existe muy poca literatura disponible que aborde el tema de la ELT en pacientes con antecedente de infección grave por COVID-19. La mayoría de datos se han obtenido a través de reportes de casos pequeños, con máximo tres casos, con manejos y resultados muy variables.

El objetivo principal de este estudio fue describir las características demográficas, clínicas y los posibles factores de riesgo de los pacientes con ELT posintubación por infección grave por COVID-19 en la población tratada en el Hospital Universitario Clínica San Rafael y en el Hospital Militar Central; además, documentar los tratamientos realizados con los resultados obtenidos hasta la fecha. Por otro lado, se pretende caracterizar los hallazgos macroscópicos y microscópicos de los sitios estenóticos y, con ello, realizar una correlación histopatológica de lo descrito hasta el momento en los pacientes infectados por COVID-19.

Materiales y métodos

Se realizó un estudio observacional descriptivo retrospectivo tipo serie de casos en pacientes del Hospital Militar Central y

Hospital Universitario Clínica San Rafael que cumplan con los criterios de inclusión, que son: pacientes mayores de 18 años con diagnóstico confirmado de COVID-19 por reacción en cadena de polimerasa (PCR) y que hayan requerido intubación orotraqueal, con evidencia de ELT posterior a la intubación llevados a manejo quirúrgico por el servicio de otorrinolaringología-cirugía de tórax en el Hospital Militar Central y en el Hospital Universitario Clínica San Rafael. Se excluyeron a los pacientes con antecedente de intubación orotraqueal con ELT secundaria a otras causas diferentes de infección por COVID-19 y a los pacientes con antecedente de intervención quirúrgica extrahospitalaria por ELT. Los datos fueron tomados entre marzo 2020 y marzo 2022 mediante la revisión de historias clínicas, resultados de estudios diagnósticos, descripciones quirúrgicas e informes de patología de las biopsias realizadas en los segmentos estenóticos. Además, se revisaron las historias de seguimiento posterior al manejo quirúrgico documentado los resultados parciales hasta el momento.

Los datos obtenidos fueron registrados en una base de datos tabulada según las variables del estudio en Microsoft Office Excel 2013. Se realizó una estadística descriptiva y las variables categóricas se registran en proporciones y porcentajes. Las variables cuantitativas se describieron con medidas de tendencia central y dispersión. Los resultados obtenidos se presentan en tablas y gráficos. El análisis estadístico se realizó con el programa Jamovi versión 1.2.27.0 (The jamovi project [2021], Sydney, Australia).

Aspectos éticos

El desarrollo del presente estudio se ajusta a los principios señalados en la Declaración de Helsinki de la Asociación Médica Mundial, Informe Belmont, Pautas CIOMS y la normativa Colombiana establecida por la Resolución 8430 de 1993, por la que se establecen las normas científicas, técnicas y administrativas para la investigación en salud; para este caso en particular, la protección de datos clínicos derivados del manejo de la historia clínica reglamentada por la Resolución 1995 de 1999 y la Ley Estatutaria de habeas data 1581 de 2012, por la cual se dictan las disposiciones generales para la protección de datos personales, sancionada mediante la Ley 1581 de 2012 y reglamentada por el Decreto Nacional 1377 del 2013, que regula el manejo adecuado de datos sensibles.

De acuerdo con la Resolución 8430 de 1993 del Ministerio de Salud de Colombia, el presente estudio se ajusta a la definición de investigación de nuevos recursos profilácticos, de diagnóstico, terapéuticos y de rehabilitación que expone en su artículo 11, párrafo A: “Investigación sin riesgo: son estudios que emplean técnicas y métodos de investigación documental retrospectivos y aquellos en los que no se realiza ninguna intervención o modificación intencionada de las variables biológicas, fisiológicas, psicológicas o sociales de los individuos que participan en el estudio, entre los que se consideran la revisión de historias clínicas, entrevistas, cues-

tionarios y otros en los que no se le identifique ni se traten aspectos sensitivos de su conducta”. Por lo anterior, este estudio no requiere la realización ni firma de consentimiento informado y fue presentado en el comité de ética de los hospitales participantes para su aprobación.

Se asegura la confidencialidad de la información de todos los registros clínicos aquí consignados.

Resultados

Se incluyeron un total de 25 pacientes, 15 hombres (60 %) y 10 mujeres (40 %), con infección grave por COVID-19, con una edad promedio de 54,6 años \pm 10,6, quienes requirieron intubación orotraqueal con un tiempo total de intubación promedio de 15,7 días y mediana de 13 días (desviación estándar [DE] 5,97) (Tabla 1). Respecto a las comorbilidades evaluadas, la más frecuente es la obesidad con el 44 % de los pacientes, seguida por la hipertensión arterial con el 32 % (Figura 1).

Tabla 1. Distribución de edad y días de intubación

	Edad	Días de intubación
N	25	24
Datos faltantes	0	1
Promedio	54,6	15,7
Mediana	51	13,0
DE	10,6	5,97
RIC	15,0	7,75

RIC (IQR): rango intercuartílico. Elaboración propia de los autores.

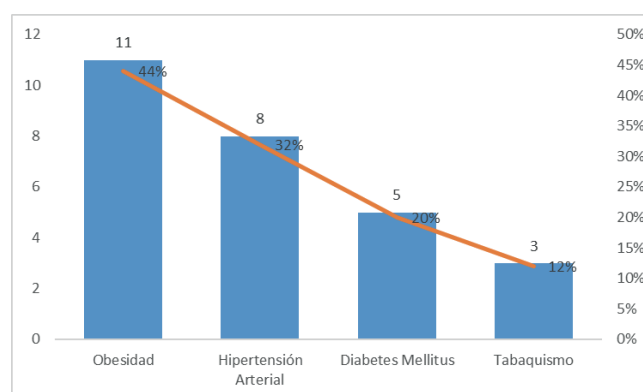


Figura 1. Distribución de comorbilidades. Elaboración propia de los autores.

En cuanto al sitio de ELT más comprometido fue la tráquea, representando un 68,2 %, seguido de la localización subglótica-traqueal en un 22,7 %, sin presentarse casos intervenidos quirúrgicamente con extensión glótica (Figura 2).

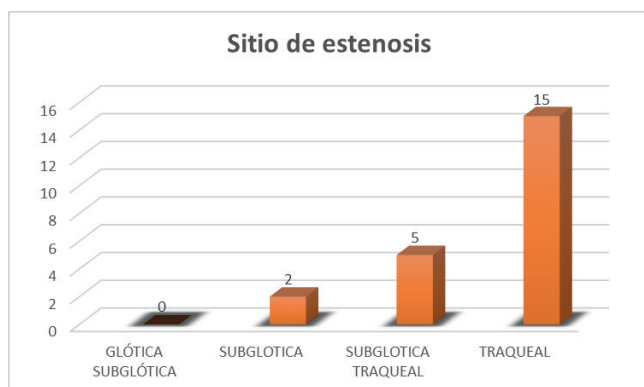


Figura 2. Sitio de ELT. Elaboración propia de los autores.

En los datos del porcentaje de obstrucción inicial y postratamiento en 22 de los 25 pacientes se encontró un porcentaje de obstrucción inicial promedio de 78,3 %, con una mediana de 89 % de la luz de la vía aérea, lo que clasifica a nuestros pacientes, según Cotton & Myer, en tipo III. Con los procedimientos realizados endoscópicos y/o abiertos se logró mejorar el espacio respiratorio hasta en un 73 % (DE 22,8), lo cual es satisfactorio a pesar de la gravedad inicial de la estenosis (Tabla 2).

Tabla 2. Compromiso estenótico pre y postratamiento

	% de estenosis inicial	Longitud cm	Luz residual postratamiento %
N	22	16	16
Datos faltantes	3	9	9
Promedio	78,3	1,31	73,5
Mediana	89,0	1,00	80,0
DE	21,3	0,602	22,8
RIC	13,8	1,00	20,0

Elaboración propia de los autores.

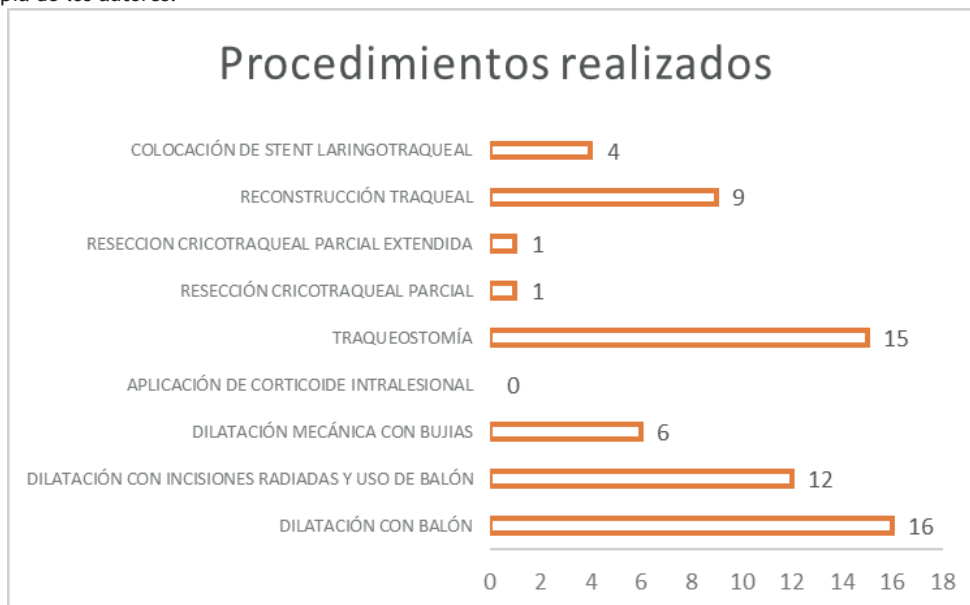


Figura 3. Procedimientos quirúrgicos para el tratamiento de ELT. Elaboración propia de los autores

De los diferentes procedimientos evaluados, se pudo observar que la mayoría de pacientes requirió más de una intervención, siendo el resultado máximo cinco intervenciones (Tabla 3), de los cuales la dilatación con balón y la traqueostomía fueron los procedimientos que más se realizaron, con un total de 16 (72,7 %) y 15 (60 %) pacientes, respectivamente (Figura 3). Evaluando la secuencialidad de los procedimientos quirúrgicos realizados, a la mayoría de los casos se les ofreció un tratamiento endoscópico transoral antes de optar por un manejo abierto temporal o definitivo de la vía aérea.

Tabla 3. Número total de procedimientos requeridos

	N	% total	% acumulado
1	4	17,4%	17,4%
2	6	26,1%	43,5%
3	5	21,7%	65,2%
4	7	30,4%	95,7%
5	1	4,3%	100,0%

Elaboración propia de los autores.

Discusión

La ELT es una enfermedad principalmente secundaria a la intubación orotraqueal prolongada, con factores de riesgo identificados al propio acto de la intubación como la pericia de quien la realiza, el tamaño del tubo, el número de intentos realizados para posicionar el tubo orotraqueal, la presión a la que se insufla el balón, con otros factores de riesgo propios del paciente como obesidad, diabetes e infecciones concomitantes. Hasta este momento son pocos los datos sobre las consecuencias en la vía aérea tras la infección grave por COVID-19; sin embargo, con información actual, también

apoyada por nuestros resultados, es posible afirmar que hay un aumento en las secuelas en la vía aérea de estos pacientes (17, 24). Factores de riesgo, como la obesidad, se encuentran con frecuencia en estos pacientes; en nuestro caso, el 44 % de los pacientes sufría de esta enfermedad. En los datos obtenidos es interesante encontrar que la mayoría de pacientes son hombres (60 %), lo que es consistente con que la mayoría de pacientes con infección grave por COVID-19 son hombres (1, 11-16).

En los casos expuestos, se evidenciaron lesiones principalmente a nivel traqueal proximal seguidas por las subglotis, la mayoría de consistencia dura y calcificada (53 %) y con una longitud promedio de 1,31 cm (mediana 1 cm). Respecto a nuestra experiencia como servicio, estas lesiones son más complejas a las que típicamente vemos en nuestro medio, no relacionada con infección por COVID-19 (9, 14, 15, 25). La causa de esto es la mayor asociación con comorbilidades y una mayor manipulación de la vía aérea durante el período de la intubación orotraqueal, como es la pronación y los tiempos de intubación más largos. Asimismo, el estado proinflamatorio y procoagulante es un factor de riesgo, como se observa en el estudio de histopatología (26, 28, 29).

Histológicamente en las lesiones estudiadas con biopsia, los más destacados fueron hallazgos de inflamación crónica y aguda con desepitelización, vasculogénesis, rodeados por un infiltrado linfomonocítico con abundante fibrina. Se encontró también un espécimen con metaplasia escamosa. Estos resultados concuerdan con lo descrito hasta el momento por Mattioli y colaboradores (28).

El manejo que se le ofreció a estos pacientes fue principalmente endoscópico, como método de elección inicial; sin embargo, cabe resaltar que la mayoría de los casos requirieron procedimientos múltiples, hasta seis en un mismo paciente, llegando a la traqueostomía en quienes no se logró una mejoría significativa en la luz residual posdilatación (60 %, 15 pacientes), lo cual se debe a la afectación del esqueleto cartilaginoso laringotraqueal y no solo a la cicatrización endoluminal. Por otro lado, en nuestro servicio, la realización de reconstrucción laringotraqueal se ha diferido hasta lograr la estabilización del estado inflamatorio de la vía aérea para mejorar los resultados posoperatorios y la tasa de decanulación, como está descrito en patologías similares de índole inflamatorio a nivel de la vía aérea (6, 7, 9).

Conclusiones

En este artículo se presenta la experiencia de nuestro servicio frente a los casos de ELT en pacientes posintubación por infección por COVID-19 grave. Encontramos que es una patología compleja que requiere una alta sospecha clínica y un seguimiento clínico estricto, que se presenta con mayor frecuencia en estos pacientes, ya que sus manifestaciones pueden ser hasta meses después de la intubación orotraqueal o de la decanulación. El tratamiento es similar al de la ELT convencional, posiblemente más largo y con más intervenciones en un menor lapso de tiempo y debe indivi-

dualizarse para cada caso específico, teniendo en cuenta las características de la lesión, del paciente y del recurso humano y tecnológico del que se disponga. Se requiere continuar publicando y estudiando estos casos con tiempos de seguimiento prolongados para definir las mejores intervenciones para estos pacientes.

Una de las principales limitaciones de este estudio es la pequeña muestra de pacientes, pero, hasta el momento, es una de las series más grandes publicadas sobre este tema. La segunda es la falta de estandarización de las historias clínicas entre centros y el posible sesgo de memoria de los pacientes respecto a su enfermedad por COVID-19, puesto que no siempre fue posible obtener las historias clínicas de la UCI.

Se requieren más estudios sobre este tema; adicionalmente, exhortamos a tener historias clínicas completas que detallen tiempo de estadía en UCI, de intubación, ciclos de pronación, usar las clasificaciones estandarizadas para calcular el porcentaje de estenosis, como la descrita por Cotton & Myer, y la toma de biopsias en cirugía que nos permitan establecer el rol del proceso inflamatorio propio de la infección por COVID-19 en el desarrollo de las ELT. Además, este estudio nos permite transmitir la información sobre el gran impacto de la instrumentación de la vía aérea en esta época de pandemia y la oleada de complicaciones relacionadas con este procedimiento para mejorar las técnicas de intubación, sedación y cuidados del paciente con intubación orotraqueal con el fin de disminuir la morbimortalidad asociada con la ELT.

Adicionalmente, los resultados obtenidos en cuanto a los diferentes procedimientos realizados puede ser la base de un manejo escalonado, la cual debe tener un enfoque individualizado para cada paciente, teniendo en cuenta factores como edad, comorbilidades que pueden estar relacionadas con aumento de procesos inflamatorios, tiempo de intubación, hallazgos endoscópicos e intraquirúrgicos como consistencia de la lesión y la capacidad de dilatación de la misma, la extensión y los subsitios involucrados, presencia de signos de enfermedad inflamatoria activa, áreas de malacia en la vía aérea y compromiso de otras estructuras como la glotis y el esófago, lo cual puede orientarnos hacia la mejor opción terapéutica en cada caso, buscando una menor tasa de morbilidad y complicaciones posoperatorias.

Declaración de conflicto de intereses

Ninguno de los autores declara conflictos de interés.

REFERENCIAS

1. World Health Organization (WHO) [Internet]. WHO Coronavirus (COVID-19) Dashboard. 2023 [consultado en marzo de 2022]. Disponible en: <https://covid19.who.int/>
2. Fried MP FA. The Larynx. En: The Larynx. San Diego; 2009. p. 85-112.
3. Rosen CA, Simpson CB. Operative techniques in Laryngology. En: Rosen CA, Simpson CB, editores. Alemania: Springer; 2008.

4. Minnich DJ, Mathisen DJ. Anatomy of the trachea, carina, and bronchi. *Thorac Surg Clin*. 2007;17(4):571-85. doi: 10.1016/j.thorsurg.2006.12.006
5. Furlow PW, Mathisen DJ. Surgical anatomy of the trachea. *Ann Cardiothorac Surg*. 2018;7(2):255-60. doi: 10.21037/acs.2018.03.01
6. Filauro M, Mazzola F, Missale F, Canevari FR, Peretti G. Endoscopic Preoperative Assessment, Classification of Stenosis, Decision-Making. *Front Pediatr*. 2020;7:532. doi: 10.3389/fped.2019.00532
7. Smith MM, Cotton RT. Diagnosis and management of laryngotracheal stenosis. *Expert Rev Respir Med*. 2018;12(8):709-17. doi: 10.1080/17476348.2018.1495564
8. Monnier P. *Pediatric Airway Surgery*. 3.a edición. Alemania: Springer; 2011. p. 183-324.
9. Rosow DE, Barbarite E. Review of adult laryngotracheal stenosis: pathogenesis, management, and outcomes. *Curr Opin Otolaryngol Head Neck Surg*. 2016;24(6):489-93. doi: 10.1097/MOO.0000000000000305
10. Schweiger C, Manica D. Acute laryngeal lesions following endotracheal intubation: Risk factors, classification and treatment. *Semin Pediatr Surg*. 2021;30(3):151052. doi: 10.1016/j.sempedsurg.2021.151052
11. Piazza C, Filauro M, Dikkers FG, Nouraei SAR, Sandu K, Sittel C, et al. Long-term intubation and high rate of tracheostomy in COVID-19 patients might determine an unprecedented increase of airway stenoses: a call to action from the European Laryngological Society. *Eur Arch Otorhinolaryngol*. 2021;278(1):1-7. doi: 10.1007/s00405-020-06112-6
12. Allgood S, Peters J, Benson A, Maragos C, McLlrot K, Slater T, et al. Acquired laryngeal and subglottic stenosis following COVID-19-Preparing for the coming deluge. *J Clin Nurs*. 2021;10.1111/jocn.15992
13. Alturk A, Bara A, Darwish B. Post-intubation tracheal stenosis after severe COVID-19 infection: A report of two cases. *Ann Med Surg (Lond)*. 2021;67:102468. doi: 10.1016/j.amsu.2021.102468
14. Naunheim MR, Zhou AS, Puka E, Franco RA Jr, Carroll TL, Teng SE, Mallur PS, Song PC. Laryngeal complications of COVID-19. *Laryngoscope Investig Otolaryngol*. 2020;5(6):1117-124. doi: 10.1002/lio2.484
15. Scholfield DW, Warner E, Ahmed J, Ghufour K. Subglottic and tracheal stenosis associated with coronavirus disease 2019. *J Laryngol Otol*. 2021;135(7):656-58. doi: 10.1017/S0022215121001134.
16. Thong G, Lorenz H, Sandhu GS, AlYaghchi C. Emergency presentation of iatrogenic airway stenosis following intubation in a patient with COVID-19 and its management. *BMJ Case Rep*. 2020;13(12):e238508. doi: 10.1136/bcr-2020-238508
17. Pandian V, Brodsky MB, Brigham EP, Parker AM, Hillel AT, Levy JM, et al. COVID-19 survivorship: How otolaryngologist-head and neck surgeons can restore quality of life after critical illness. *Am J Otolaryngol*. 2021;42(3):102917. doi: 10.1016/j.amjoto.2021.102917
18. Azevedo I, Figueroa PU. Commentary: Should surgeons challenge the unknown sequela of the coronavirus disease 2019 (COVID-19) virus? *JTCVS Tech*. 2020;4:366-67. doi: 10.1016/j.xjtc.2020.09.027
19. Ünlü S, Ilgar M, Akçiçek M. The evaluation of the trachea as a new parameter in determining the prognosis of COVID-19: first pilot study. *Eur Rev Med Pharmacol Sci*. 2021;25(14):4835-840. doi: 10.26355/eurrev_202107_26397
20. Torretta S, Gaini LM, Gaffuri M, Pignataro L, Accorona R, Capaccio P. Looking at the day after COVID-19... what laryngeal sequelae should we expect? *Acta Otorhinolaryngol Ital*. 2020;40(6):466-68. doi: 10.14639/0392-100X-N0884
21. Varga Z, Flammer AJ, Steiger P, Haberecker M, Andermatt R, Zinkernagel AS, et al. Endothelial cell infection and endotheliitis in COVID-19. *Lancet*. 2020;395(10234):1417-418. doi: 10.1016/S0140-6736(20)30937-5
22. Dominguez LM, Simpson CB. Viral laryngitis: a mimic and a monster - range, presentation, management. *Curr Opin Otolaryngol Head Neck Surg*. 2015;23(6):454-8. doi: 10.1097/MOO.0000000000000203
23. Das A, Roy S, Swarnakar S, Chatterjee N. Understanding the immunological aspects of SARS-CoV-2 causing COVID-19 pandemic: A therapeutic approach. *Clin Immunol*. 2021;231:108804. doi: 10.1016/j.clim.2021.108804
24. Oliver CM, Campbell M, Dulan O, Hamilton N, Birchall M. Appearance and management of COVID-19 laryngo-tracheitis: two case reports. *F1000Res*. 2020;9:310. doi: 10.12688/f1000research.23204.2
25. Miwa M, Nakajima M, H Kaszynski R, Hamada S, Nakano T, Shirokawa M, et al. Two Cases of Post-intubation Laryngotracheal Stenosis Occurring after Severe COVID-19. *Intern Med*. 2021;60(3):473-77. doi: 10.2169/internalmedicine.6105-20
26. Fiorelli S, Menna C, Massullo D, Rendina EA. Managing benign tracheal stenosis during COVID-19 outbreak. *Gen Thorac Cardiovasc Surg*. 2021;69(2):412-13. doi: 10.1007/s11748-020-01466-4
27. Mangalmurti N, Hunter CA. Cytokine Storms: Understanding COVID-19. *Immunity*. 2020;53(1):19-25. doi: 10.1016/j.immuni.2020.06.017
28. Mattioli F, Marchioni A, Andreani A, Cappiello G, Fermi M, Presutti L. Post-intubation tracheal stenosis in COVID-19 patients. *Eur Arch Otorhinolaryngol*. 2021;278(3):847-48. doi: 10.1007/s00405-020-06394-w
29. Lucchi M, Ambrogi M, Aprile V, Ribechini A, Fontanini G. Laryngotracheal resection for a post-tracheotomy stenosis in a patient with coronavirus disease 2019 (COVID-19). *JTCVS Tech*. 2020;4:360-64. doi: 10.1016/j.xjtc.2020.08.023