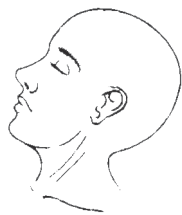

# Reporte de caso



## Acta de Otorrinolaringología & Cirugía de Cabeza y Cuello

www.revista.acorl.org.co



### Reporte de caso

# Uso perioperatorio de la ecografía de la vía aérea en un paciente con infección profunda del cuello. Reporte de caso

## Perioperative use of airway ultrasound in a patient with a deep neck infection. Case Report

Susana Soto-Tirado\*, Jacobo Corrales-Gómez\*\*, Paula Ferrer-Botero\*\*\*, Adriana Yelitza Isaza-Marín\*\*\*\*, Mario Andrés Zamudio-Burbano\*\*\*\*\*.

\* Residente de segundo año de Otorrinolaringología, Universidad de Antioquia. ORCID: <https://orcid.org/0000-0002-1533-7293>

\*\* Residente de tercer año de Anestesiología, Universidad de Antioquia. ORCID: <https://orcid.org/0000-0002-6301-2266>

\*\*\* Residente de segundo año de Otorrinolaringología, Universidad de Antioquia. ORCID: <https://orcid.org/0009-0008-6905-3051>

\*\*\*\* Docente de otorrinolaringología, Universidad de Antioquia. Otorrinolaringóloga IPS Universitaria. ORCID: <https://orcid.org/0000-0003-2769-6135>

\*\*\*\*\* Docente de anestesiología y vía aérea difícil, Universidad de Antioquia. ORCID: <https://orcid.org/0000-0001-8029-4974>

Forma de citar: Soto-Tirado S, Corrales-Gómez J, Ferrer-Botero P, Isaza-Marín AY, Zamudio-Burbano MA. Uso perioperatorio de la ecografía de la vía aérea en un paciente con infección profunda del cuello. Reporte de caso. Acta otorrinolaringol. cir. cabeza cuello. 2023;51(2): 144-149. DOI.10.37076/acorl.v51i2.663

### INFORMACIÓN DEL ARTÍCULO

#### Historia del artículo:

Recibido: 08 de agosto de 2022

Evaluado: 09 de junio de 2023

Aceptado: 09 de junio de 2023

#### Palabras clave (DeCS):

Informes de casos, absceso, cuello, ultrasonografía, manejo de la vía aérea.

### RESUMEN

**Introducción:** las infecciones profundas del cuello son patologías complejas con gran potencial de complicaciones graves, que, debido a su ubicación pueden ser de difícil reconocimiento y manejo. Es de gran importancia realizar un diagnóstico asertivo y ofrecer el tratamiento adecuado para poder disminuir las complicaciones que se pudieran presentar. La ecografía es una ayuda diagnóstica cada vez más utilizada que nos puede ayudar a guiar nuestras conductas de manera rápida y efectiva. **Caso clínico:** presentamos un caso de un paciente con un absceso en cuello, en el que la utilización de la ecografía de manera intraoperatoria facilitó la toma de decisiones y evitó procedimientos invasivos innecesarios. **Conclusiones:** el *Point of Care Ultrasound* (PoCUS) es una forma rápida y práctica de resolver preguntas y facilitar la toma de decisiones objetivas en el entorno perioperatorio.

#### Correspondencia:

Dra. Susana Soto-Tirado

E-mail: [susana.sotot@udea.edu.co](mailto:susana.sotot@udea.edu.co)

Dirección: Cra. 51 B # 69-1 51, piso 2, consultorio de Otorrinolaringología.

Teléfono: 4110645

## ABSTRACT

### Key words (MeSH):

Case reports, abscess, neck, ultrasonography, airway management.

*Introduction:* Deep neck infections are a complex group of pathologies with great potential for serious complications due to their location. Therefore, recognition and management can be a challenge. To reduce the risk of complications it is extremely important to have an assertive diagnosis and offer the proper treatment. An ultrasound is a diagnosis tool that is being used more often because it can help us guide our medical decisions in a quick and effective way. *Clinical case:* We present a case of a patient who had an intraoperative ultrasound which helped in the decision making and avoided any further invasive procedures. *Conclusions:* The Point of Care Ultrasound (PoCUS) is a quick and practical way to solve questions and facilitate objective decisions in the perioperative environment.

## Introducción

Las infecciones profundas del cuello son patologías retardadas por la complejidad de la anatomía, las diversas causas etiológicas y el potencial de diseminación a otros espacios del cuello y del tórax, lo que lleva a resistencias al tratamiento y complicaciones en aproximadamente el 22 % de los pacientes con estas infecciones (1, 2). Algunas de las complicaciones son la obstrucción de la vía aérea con necesidad de traqueostomía (16,8 %), sepsis (16,8 %), mediastinitis (1,9 %-14,1 %), trombosis de la vena yugular (0,9 %), fascitis necrotizante (6,5 %), entre otras (3-5). Con una mortalidad de 1,9 % en estudio de 101 pacientes de Brasil (3) y de 1,4 % en estudio de Finlandia (1), lo que hace que su diagnóstico asertivo y tratamiento sean de gran importancia para disminuir estos riesgos. Su manejo está basado en asegurar la vía aérea, el tratamiento antibiótico según el germen implicado y el drenaje ya sea quirúrgico y/o percutáneo por radiología intervencionista.

Anatómicamente es importante tener en cuenta que los espacios del cuello se encuentran divididos por capas de la fascia cervical superficial y profunda. Esta última se organiza, a su vez, en capas superficiales, media y profunda (6), lo que da lugar a espacios periamigdalino, sublingual, submandibular, parafaríngeo, parotídeo, retrofaríngeo, danger zone, masticatorio, carotídeo, mucosa faríngea, prevertebral y visceral.

Aquellas infecciones que se ubican en espacios con orientación vertical (con parte tanto infrahioidea como suprahioidea), como el espacio parafaríngeo, retrofaríngeo y prevertebral (7), tienen un mayor riesgo de complicaciones.

El ultrasonido es una herramienta cada vez más utilizada; se reporta un aumento del 19 % en su uso en departamentos de emergencia en Francia entre 2011 y 2016, y de un 30 % en Canadá, entre 2013 y 2019 (8). Es útil tanto para la identificación rápida, como para el drenaje guiado de abscesos en cuello (9) y la valoración del compromiso de vía aérea. En Colombia es motivo de estudio y se ha convertido en una herramienta en expansión (10) cada vez más valorada para la toma de decisiones, principalmente en escenarios de urgencias; y ayuda a diferenciar abscesos de celulitis de forma rápida (7), lo que facilita la toma de deci-

siones. Esto sin reemplazar la tomografía por su precisión anatómica y posibilidad de valorar complicaciones.

Como evidencia, la gran utilidad del ultrasonido, no solo en la toma de decisiones en cuanto al enfoque inicial de los pacientes con patologías urgentes sino en situaciones perioperatorias en las que se tengan dudas respecto a evolución, compromiso de vía aérea, necesidad o no de manejo quirúrgico, presentamos un caso en el que el ultrasonido perioperatorio facilitó la toma de decisiones y evitó procedimientos invasivos innecesarios.

## Aspectos éticos

Se solicitó el consentimiento informado del paciente para la publicación de su caso y de las imágenes obtenidas con fines académicos.

## Caso clínico

Paciente masculino de 81 años, residente de zona rural del departamento de Antioquia, con antecedentes de hipertensión arterial e infarto agudo de miocardio revascularizado con stent en 2001, quien consultó en el centro médico rural por tres días de evolución de odinofagia, disfagia de sólidos y líquidos, fiebre y malestar general. Inicialmente se manejó como amigdalitis aguda con penicilina benzatínica, pero ante el empeoramiento del cuadro con sensación de tumefacción en el cuello y dolor intenso, decide consultar nuevamente. En el hospital local consideran que el paciente presenta un absceso en el cuello, por lo que se inicia el manejo con ceftriaxona y es remitido a un hospital de tercer nivel, donde ingresa sin signos de dificultad respiratoria, estable hemodinámicamente, con una tumefacción en la zona II del cuello, eritema, calor y dolor intenso a la palpación, sin otros hallazgos anormales al examen físico.

Por lo anterior, se solicita el concepto por parte del servicio de otorrinolaringología, quienes describen amígdalas grado II crípticas con presencia de tonsilolitos y sin eritema; palpan induración de 1,5 x 1,5 cm de diámetro asociados a calor, edema y eritema, sin adenopatías presentes asociadas con la elevación de reactantes de fase aguda con proteína C reactiva PCR de 24, leucocitos de 12.400 y neutrofilia. Se

inicia tratamiento antibiótico con ampicilina-sulbactam (tras cuatro días de ceftriaxona en el hospital rural).

Adicionalmente, se solicita TAC de cuello, la cual mostró un absceso en tejidos blandos anteriores al cartilago tiroides de 3,8 x 2,0 x 3,4 cm en sus diámetros mayores, con compromiso hacia el espacio faríngeo a nivel de la base de la epiglotis, con engrosamiento de esta (**Figuras 1 y 2**), también evidenciado en la nasofibrolaringoscopia (**Figura 3**). En los paraclínicos de control se observó una leve mejoría de la reacción inflamatoria sistémica con PCR de 15 y leucocitos de 9300; por esta razón, se decide programar para cirugía por parte de otorrinolaringología y la realización de drenaje, ambos acompañados del grupo de vía aérea.

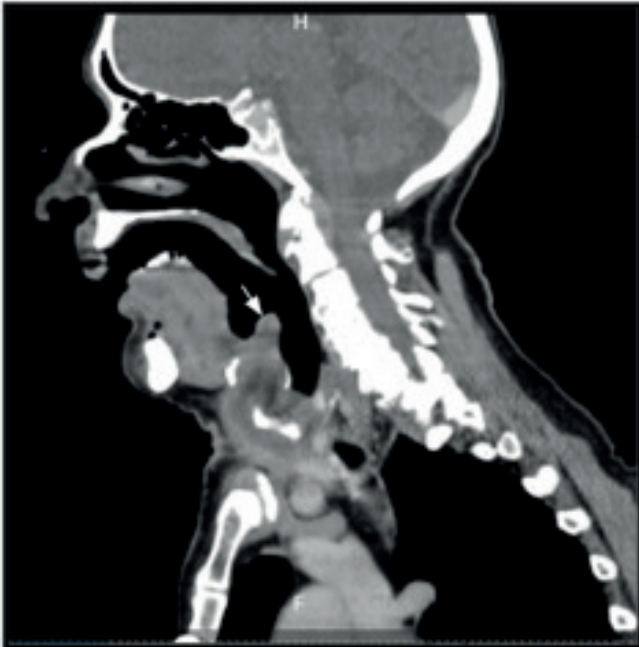


Figura 1. Tomografía axial computarizada (TAC) de cuello contrastada. Corte Sagital. Absceso anterior a cartilago tiroides, engrosamiento epiglótico (flecha blanca) e hipodensidad inferior a este. Fuente: tomado de la historia clínica del paciente.

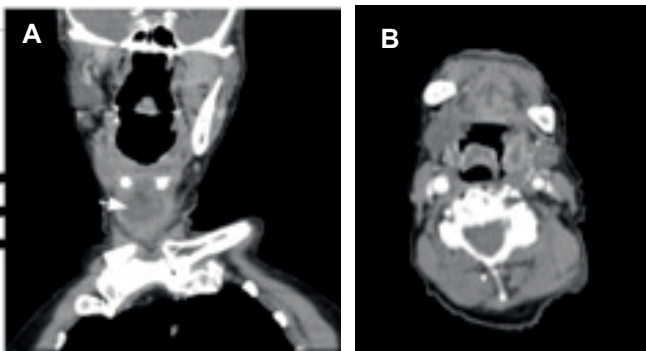


Figura 2. A. TAC de cuello contrastada. Corte coronal. Hipodensidad infrahioidea (flecha blanca) con halo hiperdenso. B. TAC de cuello contrastada. Corte axial. Engrosamiento epiglótico. Fuente: Tomado de la historia clínica del paciente.

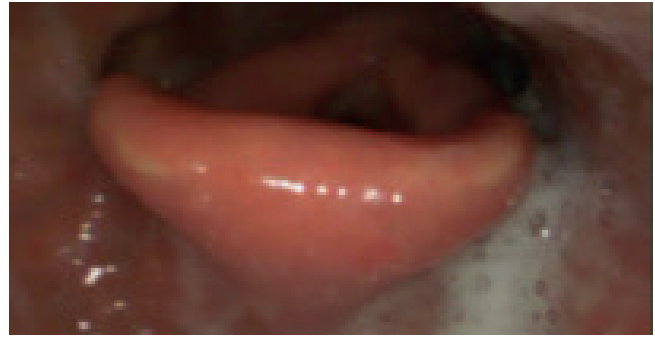

Figura 3. Nasofibrolaringoscopia con equipo STORZ. Edema de cara lingual de la epiglotis. Fuente: tomado de la historia clínica del paciente y realizado por los autores.

Dos días después, en la evaluación en el quirófano por parte del grupo de otorrinolaringología, se evidencia una mejoría clínica con reducción del eritema y de la zona de induración. Por lo tanto, se realiza una ecografía de la región anterior del cuello, que muestra un aumento de tamaño de los tejidos blandos anteriores del cuello, con ecogenicidad mixta consistente con imagen en “empedrado”, pero sin colecciones susceptibles de drenaje quirúrgico (**Figuras 4 y 5**). Además, se realizó una medición de la distancia de la piel a la epiglotis con un resultado de 2,76 cm, lo que indica un aumento del riesgo de intubación difícil.

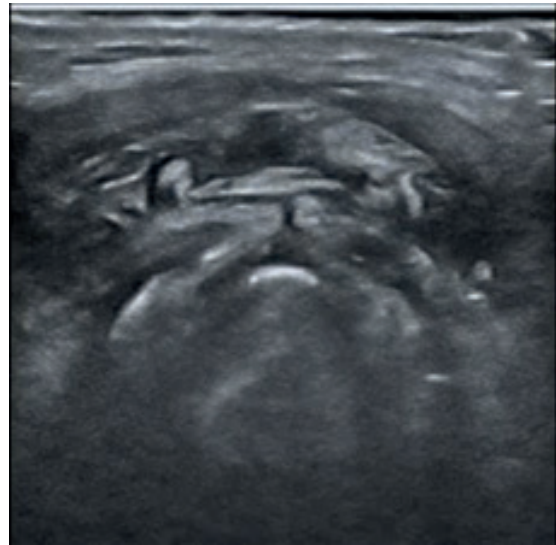


Figura 4. Ecografía de región anterior del cuello. Imagen en “empedrado” sin colecciones susceptibles de drenaje quirúrgico. Fuente: tomado de la historia clínica del paciente.

Posteriormente, bajo sedación con remifentanil y anestesia local, se realiza una nasofibrolaringoscopia (**Figura 6 Video 1**) que muestra persistencia del edema epiglótico en la cara lingual, sin colección ni drenaje purulento, mucosa de repliegues ariepiglóticos y aritenoides con edema leve, sin lesiones obstructivas. No hay más alteraciones en el resto de la vía aérea superior.

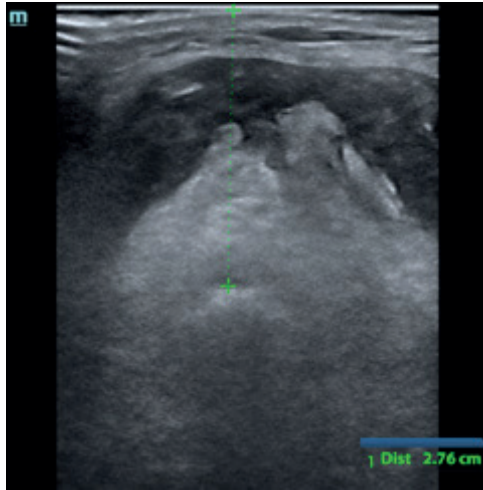


Figura 5. Ecografía de región anterior del cuello. Distancia de la piel a la epiglotis. Fuente; tomado de la historia clínica del paciente y realizado por los autores.

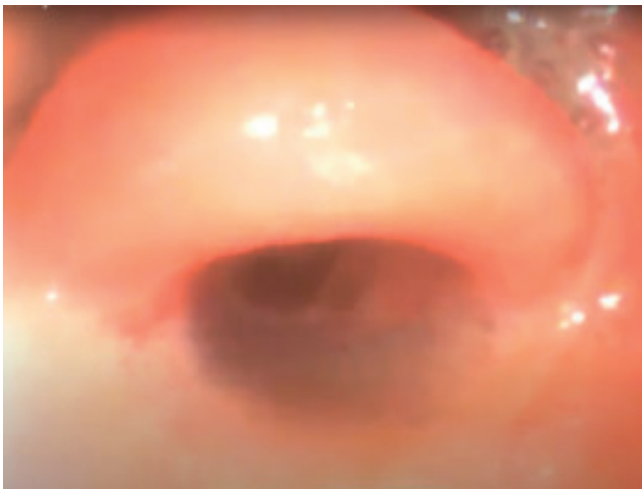


Figura 6. Fibrolaringoscopia realizada en el quirófano. Edema epiglótico sin obstrucción de la vía aérea. Equipo STORZ. Fuente: tomado de la historia clínica del paciente y recopilado por los autores.



Video 1. Fibrolaringoscopia realizada en quirófano. Edema epiglótico, sin obstrucción de la vía aérea. Equipo STORZ. Fuente: tomado de la historia clínica del paciente y realizado por los autores.

El grupo de otorrinolaringología junto con el de anestesia deciden que, debido a la mejoría clínica clara y los hallazgos imagenológicos descritos, el paciente no requiere la intervención quirúrgica y puede continuar el manejo médico con ampicilina-sulbactam de 3 g cada seis horas intravenoso (IV) hasta completar 14 días de antibiótico continuo y un esteroide por dos días para facilitar la desinflamación.

Dos días después se hace una nasofibrolaringoscopia de control que muestra una mejoría significativa, en la que solo se observó un edema residual epiglótico no obstructivo y el resto del examen resultó dentro de los parámetros de normalidad. Se continuó el manejo de forma ambulatoria para completar el esquema antibiótico y se realizó el control al finalizar el tratamiento, en el cual se evidenció una adecuada evolución clínica, sin una nueva aparición de edema o masas en el cuello, por lo que es dado de alta.

## Discusión

Las infecciones profundas del cuello son enfermedades infecciosas con potencial de complicaciones graves hasta en el 22 % de los pacientes (1) y una mortalidad de 1,9 % en el reporte de nuestro país vecino, Brasil (3). A menudo, la anatomía de la cabeza y el cuello puede dificultar el reconocimiento temprano, por lo que se debe tener un alto índice de sospecha para evitar demoras en el tratamiento. En los pilares del manejo se encuentran la monitorización cuidadosa de la condición clínica, el manejo de la vía aérea, el cubrimiento antibiótico apropiado y el drenaje quirúrgico (6).

La obstrucción de la vía aérea es una de las complicaciones más frecuentes y mortales de este tipo de infecciones. A menudo se encuentra en casos con compromiso de múltiples espacios y se ha recomendado de forma general la intubación traqueal en el paciente despierto (11); de hecho, en una serie de casos de 210 pacientes con infecciones profundas de cuello, el 44 % de los pacientes con angina de Ludwig fueron manejados con traqueostomía mientras estaban despiertos y bajo anestesia local y el 56 % restante con intubación traqueal, de los cuales el 55 % no fue exitosa y se realizó una traqueostomía emergente (12).

En cuanto al manejo médico conservador, se debe iniciar rápidamente la administración de antibiótico IV con derivados de la penicilina y la clindamicina. También se han usado de forma efectiva las cefalosporinas, las penicilinas con inhibidor de betalactamasa y el metronidazol. Si la infección se encuentra en estadio de celulitis, el tratamiento solo con antibiótico IV es posible, como se evidenció en una serie de casos de 31 pacientes con infección profunda del cuello, en el que el manejo antibiótico tuvo éxito en el 90 % de los pacientes, por lo que se puede considerar tan efectivo como el manejo quirúrgico en pacientes bien seleccionados (13).

La ecografía es una herramienta portable, fácil de usar, no invasiva y con tasas altas de sensibilidad que, en conjunto con otros dispositivos, facilita el abordaje correcto y seguro de la vía aérea en el perioperatorio (14). Se ha usado con



múltiples propósitos en este contexto como la selección del tamaño adecuado del tubo endotraqueal, la verificación de la intubación traqueal (15) e incluso la predicción de vía aérea difícil, con un rendimiento que puede ser superior a los predictores convencionales (16). Además, es una herramienta cada vez más utilizada para el diagnóstico, el seguimiento y el tratamiento de las lesiones del cuello y la vía aérea superior (7, 17, 18).

En ocasiones, el examen físico puede no ser confiable para diferenciar si una celulitis se acompaña o no de un absceso. Esto es de vital importancia porque permite determinar si el paciente es susceptible de un manejo conservador o se beneficia del drenaje quirúrgico. Cuando no hay certeza sobre la presencia de un absceso, está indicada una ayuda diagnóstica. La TAC, por ejemplo, ha sido considerada el estándar de oro o parámetro de referencia para el diagnóstico de abscesos, pero no siempre está disponible, expone al paciente a radiación y contraste IV y es costosa (19). Por otra parte, el ultrasonido se puede realizar de forma rápida, permite la evaluación en tiempo real y el seguimiento en el tiempo. Además, cuando ya se ha identificado la colección, se puede caracterizar el tamaño, la profundidad y usarse para guiar el drenaje. De hecho, en un ensayo clínico prospectivo se encontró que el examen físico tiene una sensibilidad del 86 % y una especificidad del 70 % para el diagnóstico de abscesos, mientras que el ultrasonido tiene una sensibilidad del 98 % y una especificidad del 88 % (20).

El ultrasonido ha mostrado una disminución de costos en el drenaje de abscesos profundos en el cuello y menos días de hospitalización en comparación con el drenaje quirúrgico de estos (3,1 frente a 5,2 días, respectivamente) (21). Además, ha sido ampliamente usado en el manejo de abscesos periamigdalinos (22). Es útil en la identificación de parálisis de cuerdas vocales, con una sensibilidad entre 53,8 % y 93,3 % y una especificidad del 70 % al 95 % (23). Cabe destacar que cada vez hay más estudios que apoyan su utilización para la valoración de estridor y de disfagia.

## Conclusiones

El Point of Care Ultrasound (PoCUS) es un concepto en el que el ultrasonido nos sirve de forma rápida y práctica para resolver preguntas concretas (24). Este ha sido usado en urgencias y cuidado crítico, principalmente, pero, como en nuestro caso, el entorno perioperatorio también puede beneficiarse de dicha herramienta. Todos estos nuevos usos potenciados por la disponibilidad de equipos de ultrasonidos, además por la pandemia de COVID-19, menor exposición a aerosoles respecto a laringoscopias directas e indirectas, la evaluación fibroscópica de la deglución (FEES) y las fibrosolaringoscopias.

## Perspectivas del paciente

El paciente y su familia quedaron satisfechos con la ecografía intraoperatoria, que evitó el procedimiento quirúrgico y,

por tanto, riesgos operatorios. Además, se sintieron complacidos por la resolución del cuadro con manejo antibiótico.

## Comentarios al editor

Este artículo fue enviado como póster para el congreso ACORL de 2022.

## Conflicto de intereses

Ninguno declarado por los autores.

## Financiación

Ninguna.

## Agradecimientos

Agradecemos a nuestros profesores por la asesoría y la motivación; a la IPS Universitaria y a nuestras familias por el apoyo incondicional y la comprensión de las ausencias en nombre de la academia.

## Declaración de autoría

Soto-Tirado S y Corrales-Gómez J fueron partícipes de la recolección de datos del caso, con participación de Ferrer-Botero P, Soto-Tirado S, Corrales-Gómez J realización del resto del reporte y la asesoría permanente de los docentes Isaza-Marín AY, Zamudio-Burbano MA, además de médicos tratantes.

## REFERENCIAS

1. Velhonoja J, Läveri M, Soukka T, Irjala H, Kinnunen I. Deep neck space infections: an upward trend and changing characteristics. *Eur Arch Otorhinolaryngol.* 2020;277(3):863-72. doi: 10.1007/s00405-019-05742-9
2. Hansen BW, Ryndin S, Mullen KM. Infections of Deep Neck Spaces. *Semin Ultrasound CT MR.* 2020;41(1):74-84. doi: 10.1053/j.sult.2019.10.001
3. Brito TP, Hazboun IM, Fernandes FL, Bento LR, Zappellini CEM, Chone CT, et al. Deep neck abscesses: study of 101 cases. *Braz J Otorhinolaryngol.* 2017;83(3):341-48. doi: 10.1016/j.bjorl.2016.04.004
4. Park MJ, Kim JW, Kim Y, Lee YS, Roh JL, Choi SH, et al. Initial Nutritional Status and Clinical Outcomes in Patients with Deep Neck Infection. *Clin Exp Otorhinolaryngol.* 2018;11(4):293-300. doi: 10.21053/ceo.2018.00108
5. Caccamese JF Jr, Coletti DP. Deep neck infections: clinical considerations in aggressive disease. *Oral Maxillofac Surg Clin North Am.* 2008;20(3):367-80. doi: 10.1016/j.coms.2008.03.001
6. Vieira F, Allen SM, Stocks RM, Thompson JW. Deep neck infection. *Otolaryngol Clin North Am.* 2008;41(3):459-83. vii. doi: 10.1016/j.otc.2008.01.002
7. Maroldi R, Farina D, Ravanelli M, Lombardi D, Nicolai P. Emergency imaging assessment of deep neck space infections.

- Semin Ultrasound CT MR. 2012;33(5):432-42. doi: 10.1053/j.sult.2012.06.008
8. Henwood PC, Beversluis D, Genthon AA, Wilson CN, Norwood B, Silva D, et al. Characterizing the limited use of point-of-care ultrasound in Colombian emergency medicine residencies. *Int J Emerg Med.* 2014;7(1):7. doi: 10.1186/1865-1380-7-7
  9. Chang KP, Chen YL, Hao SP, Chen SM. Ultrasound-guided closed drainage for abscesses of the head and neck. *Otolaryngol Head Neck Surg.* 2005;132(1):119-24. doi: 10.1016/j.otohns.2004.08.004
  10. Hashim A, Tahir MJ, Ullah I, Asghar MS, Siddiqi H, Yousaf Z. The utility of point of care ultrasonography (POCUS). *Ann Med Surg (Lond).* 2021;71:102982. doi: 10.1016/j.amsu.2021.102982
  11. Osborn TM, Assael LA, Bell RB. Deep space neck infection: principles of surgical management. *Oral Maxillofac Surg Clin North Am.* 2008;20(3):353-65. doi: 10.1016/j.coms.2008.04.002
  12. Parhiscar A, Har-El G. Deep neck abscess: a retrospective review of 210 cases. *Ann Otol Rhinol Laryngol.* 2001;110(11):1051-4. doi: 10.1177/000348940111001111
  13. Plaza Mayor G, Martínez-San Millán J, Martínez-Vidal A. Is conservative treatment of deep neck space infections appropriate? *Head Neck.* 2001;23(2):126-33. doi: 10.1002/1097-0347(200102)23:2<126::aid-hed1007>3.0.co;2-n
  14. Zamudio-Burbano MA, Casas-Arroyave FD. El uso del ultrasonido en el manejo de la vía aérea. *Rev Colomb Anestesiol;*43(4):307-13.
  15. Rudraraju P, Eisen LA. Confirmation of endotracheal tube position: a narrative review. *J Intensive Care Med.* 2009;24(5):283-92. doi: 10.1177/0885066609340501
  16. Sotoodehnia M, Rafiemanesh H, Mirfazaelian H, Safaie A, Baratloo A. Ultrasonography indicators for predicting difficult intubation: a systematic review and meta-analysis. *BMC Emerg Med.* 2021;21(1):76. doi: 10.1186/s12873-021-00472-w
  17. Malia L, Sivitz A, Chicaiza H. A novel approach: Point-of-care ultrasound for the diagnosis of retropharyngeal abscess. *Am J Emerg Med.* 2021;46:271-275. doi: 10.1016/j.ajem.2020.07.060
  18. Alsaif G, Almaateeq H, Alkhonaizi A. Diagnosis of Retropharyngeal Abscess using Point of Care Ultrasound. *J Clin of Diagn Res.* 2020;14(2):OD10-OD11. doi: 10.7860/JCDR/2020/43371/13496
  19. Lewis DL, Butts CJ, Moreno-Walton L. Facing the danger zone: the use of ultrasound to distinguish cellulitis from abscess in facial infections. *Case Rep Emerg Med.* 2014;2014:935283. doi: 10.1155/2014/935283
  20. Squire BT, Fox JC, Anderson C. ABSCESS: applied bedside sonography for convenient evaluation of superficial soft tissue infections. *Acad Emerg Med.* 2005;12(7):601-6. doi: 10.1197/j.aem.2005.01.016
  21. Biron VL, Kurien G, Dziegielewski P, Barber B, Seikaly H. Surgical vs ultrasound-guided drainage of deep neck space abscesses: a randomized controlled trial: surgical vs ultrasound drainage. *J Otolaryngol Head Neck Surg.* 2013;42(1):18. doi: 10.1186/1916-0216-42-18
  22. Secko M, Sivitz A. Think ultrasound first for peritonsillar swelling. *Am J Emerg Med.* 2015;33(4):569-72. doi: 10.1016/j.ajem.2015.01.031
  23. Noel JE, Orloff LA, Sung K. Laryngeal Evaluation during the COVID-19 Pandemic: Transcervical Laryngeal Ultrasonography. *Otolaryngol Head Neck Surg.* 2020;163(1):51-53. doi: 10.1177/0194599820922984