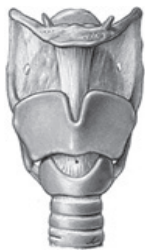

Reporte de caso



Acta de Otorrinolaringología & Cirugía de Cabeza y Cuello

www.revista.acorl.org.co



Reportes de caso

Tuberculosis laríngea secundaria a foco pulmonar primario inadvertido: caso clínico

Laryngeal tuberculosis secondary to an inadvertent primary pulmonary focus: clinical case

Juan Antonio Lugo Machado*, Patricia Emiliana García Ramírez*, Martha Lucía Gutiérrez Pérez**, Elizabeth Medina Valentón*, Abril Alejandra Pacheco Sánchez*

Juan Antonio Lugo Machado ORCID: <https://orcid.org/0000-0003-4864-8546>

Patricia Emiliana García Ramírez ORCID: <https://orcid.org/0000-0002-0187-1890>

Martha Lucía Gutiérrez Pérez ORCID: <https://orcid.org/0000-0002-5577-7082>

Elizabeth Medina Valentón ORCID: <https://orcid.org/0000-0003-3342-8487>

Abril Alejandra Pacheco Sánchez ORCID: <https://orcid.org/0000-0001-7839-1214>

* Hospital de Especialidades núm. 2, "Lic. Luis Donaldo Colosio Murrieta", Centro Médico Nacional del Noroeste, Instituto Mexicano del Seguro Social, Ciudad Obregón, Sonora, México, adscrito al Hospital de General de Obregón, Cd Obregón, Sonora, México.

** Médico Cirujano, Universidad El Bosque, Bogotá, Colombia.

Forma de citar: Lugo-Machado JA, García-Ramírez PE, Gutiérrez-Pérez ML, Medina-Valentón E, Pacheco Sánchez AA. Tuberculosis laríngea secundaria a foco pulmonar primario inadvertido: caso clínico. Acta otorrinolaringol. cir. cabeza cuello. 2022;50(3): 202-206. DOI.10.37076/acorl.v50i3.600

INFORMACIÓN DEL ARTÍCULO

Historia del artículo:

Recibido: 22 de Febrero de 2021

Evaluado: 25 de Agosto de 2022

Aceptado: 22 de Septiembre de 2022

Palabras clave (DeCS):

tuberculosis laríngea, tuberculosis pulmonar, disfonía.

RESUMEN

Introducción: La tuberculosis laríngea es una entidad sumamente rara en países del primer mundo, sin embargo, en nuestro medio no es extraño, como país latinoamericano, sospechar esta patología como una de las causas de disfonía y lesiones granulomatosas en la actualidad. La tuberculosis laríngea debe considerarse dentro de las patologías en pacientes con disfonía de larga evolución que no responden al tratamiento común, esta entidad puede ser confundida con neoplasias. **Reporte de caso:** Se presenta el caso de una mujer en la cuarta década de la vida con disfonía crónica de 6 meses de evolución, que fue remitida para laringoscopia. Se localizaron neoformaciones granulomatosas acompañadas de edema en ambas cuerdas vocales, sometidas a biopsia, con resultados con la tinción de hematoxilina-eosina de células gigantes multinucleadas de Langhans y la tinción Zielh-Nielsen fue positiva para bacilo alcohol ácido resistente. La radiografía de tórax mostró lesiones reticulono-

Correspondencia:

Juan Antonio Lugo Machado

Email: otorrinox@gmail.com

Dirección: Prolongación Hidalgo y Sahuaripa S/N, Ciudad Obregón, Sonora, México.

Teléfono: 6442359053

dulares sugestivas de tuberculosis pulmonar. *Conclusión:* Un alto nivel de sospecha y un diagnóstico temprano pueden limitar las complicaciones y facilitar un manejo oportuno de estos casos. Es necesario sospechar de tuberculosis laríngea en pacientes que presentan disfonía crónica, especialmente cuando se asocia con síntomas constitucionales, aunque no siempre los presentan, por otro lado, en algunos casos, no existe asociación con inmunodeficiencia.

ABSTRACT

Key words (MeSH):

laryngeal tuberculosis, pulmonary tuberculosis, dysphonia.

Introduction: Laryngeal tuberculosis is an extremely rare entity in first world countries, however, it is not strange in our environment as a Latin American country to suspect this pathology as one of the causes of dysphonia and granulomatous lesions today. Laryngeal tuberculosis should be considered within the pathologies in patients with long-standing dysphonia that do not respond to common treatment, this entity can be confused with neoplasms. *Case report:* We present the case of a female in the fourth decade of life with chronic dysphonia of six months of evolution, who was referred for laryngoscopy, granulomatous neoforations accompanied by edema in both vocal cords were located, subjected to biopsy with results with hematoxylin staining. Langhans multinucleated giant cell eosin and Zielh-Nielsen staining were positive for acid-fast bacillus. Chest X-ray showed reticule-nodular lesions suggestive of pulmonary tuberculosis. *Conclusion:* A high level of suspicion and an early diagnosis can limit complications and facilitate timely management of these cases. It is necessary to suspect laryngeal tuberculosis in patients with chronic dysphonia, especially when associated with constitutional symptoms, although they do not always present them; on the other hand, in some cases, there is no association with immunodeficiency.

Introducción

La tuberculosis representa una de las enfermedades infecciosas más antiguas para el hombre (1) y es una enfermedad infecciosa granulomatosa causada por *Mycobacterium tuberculosis*. Esta enfermedad afecta principalmente a los pulmones, llamada tuberculosis pulmonar (TBP), pero también puede afectar a sitios extrapulmonares, como la laringe, el intestino, el cerebro y los ganglios, entre otros (2). A menudo afecta a los pulmones, lo que provoca TBP, que representa el 80% de los casos; sin embargo, puede afectar a cualquier otro órgano del cuerpo humano. La tuberculosis laríngea (TBL) es un tipo raro de tuberculosis extrapulmonar, que constituye < 1% de todos los tipos de casos de tuberculosis (3). La tuberculosis es un importante problema de salud pública en los países en desarrollo y subdesarrollados (2). Aproximadamente 530.000 niños padecen tuberculosis en los países en desarrollo de todo el mundo (4).

La afectación extrapulmonar de la tuberculosis varía de 30% a 40% (5). La laringe es un espacio poco común de tuberculosis dentro de los sitios extrapulmonares. Puede causar desde disfonía leve a odinofagia severa y disnea, debido al edema y las granulaciones laríngeas que pudieran obstruir la luz laríngea. Un médico de atención primaria y un otorrinolaringólogo deben estar familiarizados con los sitios inusuales de presentación de esta enfermedad, aún más en países latinoamericanos, donde los sistemas de salud y oportunidad médica son precarios.

Otro punto a considerar es que el recrudescimiento mundial de la tuberculosis se debe a la propagación de la infección por el Virus de la Inmunodeficiencia Humana (VIH) y otras enfermedades inmunodepresoras. Finalmente, es necesario tener una excelente comunicación con el médico patólogo, dado que esta entidad, con alguna frecuencia, suele confundirse con el cáncer de laringe (6).

Reporte de caso

Paciente femenino de 36 años, sin antecedentes clínicos de importancia para el padecimiento actual. Consultó por primera vez en su centro de salud por disfonía de más de 6 meses, sin fiebre, ni tos; niega pérdida de peso. Recibió tratamiento con antibióticos y antiinflamatorios, sin mejoría de la disfonía, por lo que fue enviada al hospital de segundo nivel donde se evaluó por el servicio de otorrinolaringología. Se realizó una endoscopia bajo sedación en la sala de quirófano. Se localizaron neoforaciones granulomatosas en la región supraglótica, principalmente en el aritenoides izquierdo y las cuerdas falsas, acompañadas de edema en ambas cuerdas vocales (**Figura 1**). En la analítica se observó anemia normocítica hipocrómica con hemoglobina de 10,9 g/dL. Se sometió a biopsia de las neoforaciones granulomatosas, de aritenoides con tinción hematoxilina-eosina, que mostró células gigantes multinucleada de Langhan (**Figura 2**). Se realizó una radiografía de tórax, donde se observó un patrón reticular y nodular que involucraba ambos lóbulos pulmonares, con predominio del izquierdo (**Figura 3**).

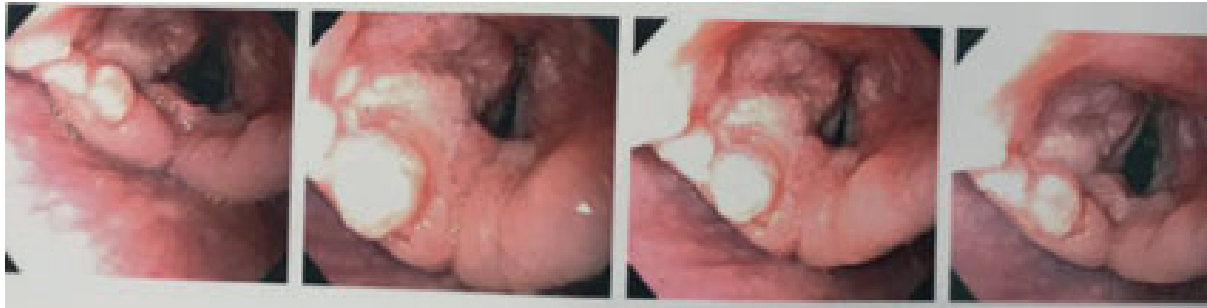


Figura 1. Laringoscopia donde se observan múltiples lesiones de aspecto granulomatoso a nivel de la supraglotis, principalmente en la región del aritenoides izquierdo (tomado de la paciente durante el procedimiento de endoscopia).

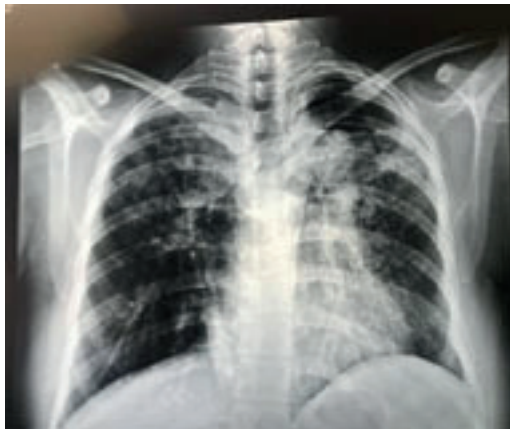

Figura 2. En la radiografía de tórax se observa un patrón reticular y nodular que involucra ambos lóbulos pulmonares con predominio izquierdo.

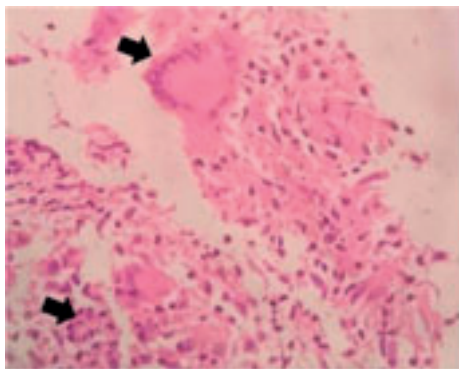


Figura 3. Examen histopatológico (visión microscopio 40x) de una muestra de granulomas de aritenoides con tinción hematoxilina-eosina, en donde se muestra el tipo de células gigantes multinucleada de Langhan.

Se realizaron pruebas de esputo para bacilo alcohol ácido resistente (BAAR) y cultivo que fueron negativos para *Mycobacterium tuberculosis*; no obstante, el examen histopatológico de una muestra de tejido granulomatoso de aritenoides en la tinción con hematoxilina-eosina mostró células gigantes multinucleada de Langhan; se pensó en la búsqueda intencionada BAAR (**Figura 3**). Se realizó broncoscopia y cepillado bronquial que confirmó el

involucro pulmonar al presentar positiva la tinción de Zielh-Nielsen para BAAR (**Figura 4**). La paciente fue remitida a epidemiología para iniciar tratamiento, con base en la guía de la práctica clínica para el tratamiento de casos nuevos de TBP, con el tratamiento acortado estrictamente supervisado por 6 meses, a los 4 meses de seguimiento presentó mejoría de la disfonía.

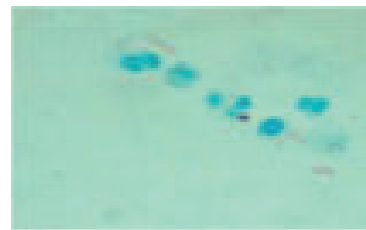


Figura 4. Se observa la tinción Zielh-Nielsen (visión microscopio 40x) positiva para bacilo alcohol ácido resistente.

Discusión

Este es uno de los pocos casos que se reporta de TBL primaria con diseminación próxima de la TBP. A principios del siglo XX, la TBL fue una de las formas más comunes de tuberculosis, la mayoría secundaria a TBP. Con el advenimiento de los medicamentos antituberculosos, la incidencia de tuberculosis disminuyó significativamente entre 1%-1,5% de todas las formas (6, 7). Al evaluar la TBL, los autores la dividen en primaria o secundaria: la primera está en relación con el único foco de inicio en la laringe, mientras que la secundaria proviene de un foco principal, como lo es el pulmón (8). En la literatura se proponen dos teorías que intentan explicar la etiología de la TBL: una de ellas se denomina teoría broncogénica, que establece que la laringe se infecta por diseminación directa de *Mycobacterium tuberculosis* desde el árbol endobronquial; esto explica la mayoría de los casos. La otra se llama teoría hematogena y afirma que la laringe está infectada por diseminación hematogena de *Mycobacterium tuberculosis* desde sitios distintos a los pulmones (9).

La mayoría de los pacientes presenta sintomatología inespecífica y puede carecer de factores predisponentes, esto ocasiona retrasos en el diagnóstico y el tratamiento. Dentro

de los síntomas, la disfonía y la odinofagia se muestran con mayor frecuencia, aproximadamente en el 80%-100% de los pacientes (10, 11). La disfagia, la disnea, el estridor, la tos y la hemoptisis son otros síntomas frecuentes (12). Se ha encontrado una frecuencia 4 veces mayor en los hombres de mediana que las mujeres (11).

Se ha señalado que una gran proporción de casos de TBL en la actualidad no tienen ningún factor de riesgo identificado (6). Dentro de los subsitios involucrados de la laringe se señalan las cuerdas vocales verdaderas (50%-70%), seguidas de las cuerdas falsas (40%-50%), la epiglotis, la región subglótica y la comisura posterior (13). La biopsia del sitio primario en sí es diagnóstica y puede mostrar inflamación granulomatosa caseosa. Los hallazgos laringoscópicos y radiológicos de la tuberculosis laringea asemejan a los de una neoplasia maligna (14, 15).

La laringoscopia suele revelar lesiones hipertróficas, exofíticas o polipoides, con edema laríngeo, hiperemia, nodularidad, ulceraciones, masa exofítica y obliteración de los puntos de referencia anatómicos (16, 17). La tomografía de cuello y la resonancia magnética pueden demostrar mejor la afectación de las estructuras y los tejidos circundantes de la laringe que la laringoscopia. El tratamiento es principalmente con medicamentos antituberculosos, como isoniácida, rifampicina, pirazinamida y etambutol, mientras que la cirugía se reserva para casos de compromiso de las vías respiratorias. Pueden ocurrir complicaciones laríngeas; por tanto, se recomienda un seguimiento a largo plazo (11).

Conclusión

Un alto nivel de sospecha y un diagnóstico temprano pueden limitar las complicaciones y facilitar un manejo oportuno de estos casos. Es necesario sospechar en TBL con pacientes que presentan disfonía crónica, especialmente cuando se asocia con síntomas constitucionales, aunque no siempre los presentan. Por otro lado, en algunos casos no existe asociación con inmunodeficiencia, su limitación es la propia de un solo caso clínico, que no se dio seguimiento a mayor tiempo.

Agradecimientos

Al Hospital General de Obregón, Sonora, y a las enfermeras que nos apoyaron como Carmelita y Melissa.

Financiamiento

Los autores financiaron los gastos del proceso del manuscrito totalmente.

Declaración de conflicto de interés

Los autores declaran no tener conflictos de interés en este trabajo.

Contribución de los autores

Todos los autores involucrados participaron en la idea, estructura, redacción y revisión del manuscrito final.

Aspectos éticos

La identidad y datos personales de la paciente fueron resguardados, respetando el artículo 16 del Reglamento de la Ley General de Salud en materia de investigación para la salud, el artículo 14 de la Ley Federal de Protección de Datos Personales en posesión de los particulares y el Código Penal del Distrito Federal.

REFERENCIAS

1. Daniel TM. The history of tuberculosis. *Respir Med*. 2006;100(11):1862-70. doi: 10.1016/j.rmed.2006.08.006.
2. Swain S, Sahu M, Kar S. Primary laryngeal tuberculosis: a frequently misdiagnosed disease. *J Laryngol Voice*. 2018;8(1):1-5. doi: 10.4103/jlv.JLV_5_18.
3. Uslu C, Oysu C, Uklumen B. Tuberculosis of the epiglottis: a case report. *Eur Arch Otorhinolaryngol*. 2008;265(5):599-601. doi: 10.1007/s00405-007-0492-9.
4. World Health Organization. Global tuberculosis report. Geneva: World Health Organization; 2015.
5. Guidance for national tuberculosis programmes on the management of tuberculosis in children. 2a edición. Geneva: World Health Organization; 2014.
6. Topak M, Oysu C, Yelken K, Sahin-Yilmaz A, Kulekci M. Laryngeal involvement in patients with active pulmonary tuberculosis. *Eur Arch Otorhinolaryngol*. 2008;265(3):327-30. doi: 10.1007/s00405-007-0459-x.
7. Lynrah KG, Tiewsoh I, Marbaniang E, Barman B, Synrem E, Das A, et al. Laryngeal tuberculosis not uncommon in the present era. *J Tuberc Ther*. 2018;3(3):118.
8. Ritcher B, Fradis M, Köhler G, Ridder BJ. Epiglottic tuberculosis: Differential diagnosis and treatment: Case report and review of the literature. *Ann Otol Rhinol Laryngol*. 2001;110(2):197-201. doi: 10.1177/000348940111000218.
9. Ramadan HH, Tarazi AE, Baroudy FM. Laryngeal tuberculosis: Presentation of 16 cases and review of the literature. *J Otolaryngol*. 1993;22(1).
10. Shin JE, Nam SY, Yoo SJ, Kim SY. Changing trends in clinical manifestations of laryngeal tuberculosis. *Laryngoscope*. 2000;110(11):1950-3. doi: 10.1097/00005537-200011000-00034.
11. Du H, Cai G, Ge S, Ci W, Zhou L. Secondary laryngeal tuberculosis in Tibet China: A report of six cases. *Otolaryngol Case Reports*. 2017;2:26-8. doi: 10.1016/j.xocr.2017.02.004.
12. Kandiloros DC, Nikolopoulos TP, Ferekidis EA, Tsangaroulakis A, Yiotakis JE, Davilis D, et al. Laryngeal tuberculosis at the end of the 20th century. *J Laryngol Otol*. 1997;111(7):619-21. doi: 10.1017/s0022215100138137.
13. National Technic Steering Group Of The Epidemiological Sampling Survey For Tuberculosis, Duanmu H. [Report on fourth national epidemiological sampling survey of tuberculosis]. *Zhonghua Jie He He Hu Xi Za Zhi*. 2002;25(1):3-7.

14. Galli J, Nardi C, Contucci AM, Cadoni G, Lauriola L, Fantoni M. Atypical isolated epiglottic tuberculosis: a case report and a review of the literature. *Am J Otolaryngol*. 2002;23(4):237-40. doi: 10.1053/ajot.2002.123441.
15. Soda A, Rubio H, Salazar M, Ganem J, Berlanga D, Sanchez A. Tuberculosis of the larynx: clinical aspects in 19 patients. *Laryngoscope*. 1989;99(11):1147-50. doi: 10.1288/00005537-198911000-00007.
16. Sataloff RT, Heman-Ackah YD, Hawkshaw MJ. Clinical anatomy and physiology of the voice. *Otolaryngol Clin North Am*. 2007;40(5):909-29. doi: 10.1016/j.otc.2007.05.002.
17. Lucena MM, da Silva Fdos S, da Costa AD, Guimarães GR, Ruas AC, Braga FP, et al. Evaluation of voice disorders in patients with active laryngeal tuberculosis. *PLoS One*. 2015;10(5):e0126876. doi: 10.1371/journal.pone.0126876.