

# Reportes de caso



# Acta de Otorrinolaringología & Cirugía de Cabeza y Cuello

www.revista.acorl.org.co



## Reportes de caso

### Pérdida de agudeza visual progresiva en paciente con proptosis. Caso clínico y revisión de la literatura

### Progressive visual impairment in a patient with proptosis. Case report and review of the literature.

Eduard D. Neumann Rul·lan\*, Juan Ramón Gras-Cabrerizo\*\*.

\* Médico facultativo, Servicio de Otorrinolaringología y Cirugía de Cabeza y Cuello, Hospital de la Santa Creu i Sant Pau, Universitat Autònoma de Barcelona. Barcelona, España.

\*\* Médico facultativo, Servicio de Otorrinolaringología y Cirugía de Cabeza y Cuello, Hospital de la Santa Creu i Sant Pau, Universitat Autònoma de Barcelona. Barcelona, España.

Forma de citar: Neumann Rul·lan ED, Gras-Cabrerizo JR. Pérdida de agudeza visual progresiva en paciente con proptosis. Caso clínico y revisión de la literatura. Acta otorrinolaringol. cir. cabeza cuello. 2021;49(2): 138-141. DOI.10.37076/acorl.v49i2.539

#### INFORMACIÓN DEL ARTÍCULO

##### Historia del artículo:

Recibido: 3 de julio de 2020

Evaluado: 25 de mayo 2021

Aceptado: 10 de junio 2021

##### Palabras clave (DeCS):

Neoplasias orbitales, linfoma no Hodgkin, cirugía endoscópica por orificios naturales.

#### RESUMEN

**Introducción:** a raíz del siguiente reporte de caso clínico se pretende repensar el diagnóstico diferencial de los tumores orbitales y revisar la literatura existente al respecto. **Caso:** paciente de 54 años, fumadora, acude a nuestro centro por una pérdida de agudeza visual progresiva de dos años de evolución en el ojo derecho, que se acompañaba de proptosis. Las pruebas de imagen basadas en resonancia magnética y tomografía por emisión de positrones – tomografía computarizada (PET-TC) realizadas describían una lesión intraconal derecha de morfología indefinida, que rodeaba el nervio óptico. El estudio inmunohistoquímico y molecular anatomopatológico confirmó la sospecha de síndrome linfoproliferativo extranodal de bajo grado. **Discusión:** el manejo endoscópico de estas lesiones puede resultar en una menor comorbilidad en comparación con el abordaje externo tradicional. El papel de la cirugía radica en la obtención de una muestra de la lesión que permita un correcto diagnóstico. **Conclusiones:** el abordaje multidisciplinar con oftalmólogos, hematólogos y expertos en radioterapia permite obtener buenos resultados quirúrgicos y clínicos en la inmensa mayoría de casos.

#### Correspondencia:

Eduard D. Neumann Rul·lan

E-mail: neumannrul.lan@gmail.com

Dirección: Carrer de Sant Quintí 89, 08041; Barcelona, España

Teléfono celular: (+34) 666 22 35 45

## ABSTRACT

## Key words (MeSH):

Orbital Neoplasms; Lymphoma, non-Hodgkin; Natural Orifice Endoscopic Surgery.

**Introduction:** as result of the following clinical case report, we intend to review the differential diagnosis of orbital tumors and review the existing literature in this regard. **Case report:** a 54-year-old smoking patient, consulted to our department due to a progressive visual impairment over the last two years in her right eye. She presented proptosis in her clinical examination. Imaging studies based on MRI and PET-CT described a right intraconal lesion with an undefined morphology surrounding the optic nerve. Orbital tumors differential diagnosis is delicate. Nevertheless, Non-Hodgkin lymphomas followed by metastasis are the two most common found in this location. The immunohistochemistry and molecular studies, confirmed the suspected diagnosis of extranodal low-grade lymphoproliferative syndrome. **Discussion:** endoscopic management of these lesions may result in a lower comorbidity compared to traditional external approaches. Role of surgery lays in obtainment of a quality sample which allows a proper diagnosis. **Conclusions:** multidisciplinary approach with ophthalmologists, hematologists and radiotherapy experts enhance good surgical and clinical results in the vast majority of cases.

## Introducción

Este caso ejemplifica la importancia del abordaje multidisciplinar ante los tumores orbitales debido a su baja incidencia y su complejo manejo. Mientras que los linfomas constituyen algo más de la mitad de las neoplasias malignas orbitarias, los linfomas primarios orbitarios corresponden del 1 % al 2 % de todos los linfomas no Hodgkin y a un 8 % de los linfomas extranodales. Históricamente, se ha descrito un ligero predominio de esta patología en el sexo femenino, cuya edad media de aparición se sitúa entre los 50 y 70 años. Geográficamente, la enfermedad es más frecuente en Europa y Asia. Dada la singularidad del caso y la estrecha colaboración necesaria entre oftalmólogos y otorrinolaringólogos para diagnosticar y tratar a esta paciente consideramos oportuno compartir nuestra experiencia con el resto de nuestros compañeros. Nuestro objetivo, por tanto, reside en repasar el diagnóstico diferencial de los tumores orbitales y revisar la literatura al respecto para poder expandir el conocimiento de los otorrinolaringólogos en esta área de nuestra especialidad.

## Caso clínico

Paciente femenina de 54 años sin antecedentes médicos y fumadora, como antecedente toxicológico, acude a nuestro centro por vía de la consulta externa por una pérdida de agudeza visual progresiva de dos años de evolución en el ojo derecho, que actualmente se acompaña de proptosis. No refiere síndrome tóxico, dolor orbitario, diplopía, insuficiencia respiratoria nasal, cefalea, ni disminución del olfato. No presenta focalidades neurológicas acompañantes.

En el examen físico, la paciente presentaba exoftalmos medido mediante exoftalmometría de 18mm en el ojo derecho respecto a 15 mm en el ojo izquierdo (V.N 12-21mm; una diferencia interocular de >2 mm es significativa). La motilidad de los músculos oculares, así como la presión in-

traocular y la reactividad pupilar estaban conservadas. La agudeza visual había disminuido hasta 0,6 en el ojo derecho. A pesar de ello, no presentaba alteraciones significativas del campo visual. La evaluación otorrinolaringológica mediante rinoscopia anterior y endoscopia no mostró ninguna alteración visible: fosas nasales permeables hasta las coanas, ambos meatos medios libres y cornetes normotróficos.

La paciente acudió con una resonancia magnética y una tomografía por emisión de positrones – tomografía computarizada (PET-TC) realizadas en otro centro, que describían una lesión intraconal derecha de morfología indefinida que rodeaba el nervio óptico sin distorsionar la anatomía muscular del globo ocular, hipointensa en T1 e hipointensa discretamente heterogénea en T2, con intensa captación de contraste endovenoso. No se apreciaron captaciones patológicas a nivel del nervio óptico, musculatura orbitaria ni pared de globo ocular (**Figura 1**). La PET-TC no mostró otras captaciones hipermetabólicas más allá de la masa orbitaria.

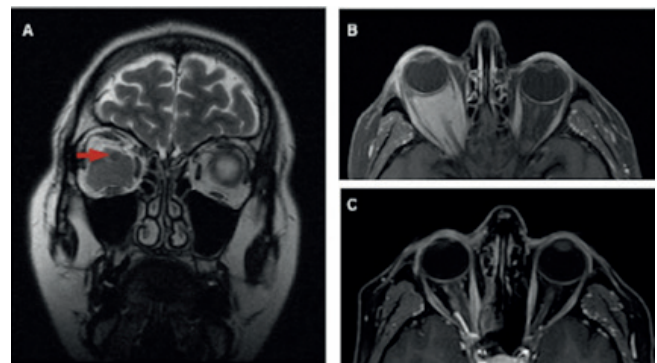


Figura 1. RMN craneal. A. La secuencia T2 muestra una lesión intraconal hipointensa (flecha: nervio óptico). B. Corte coronal en T1 con contraste, hipercaptación de la lesión. C. La RMN de las órbitas tras el tratamiento. Se muestra una disminución del volumen tumoral en T1 con gadolinio.

Se decidió someter a la paciente a una intervención quirúrgica conjunta por parte del servicio de otorrinolaringología y oftalmología con la intención de descomprimir la órbita. Para ello, se reseco la lámina papirácea y se expuso la grasa periorbitaria. Acto seguido se abordó la periórbita de modo que la grasa pudiera herniarse hacia la fosa nasal, consiguiendo la disminución de la presión orbitaria. Se desinsertó el músculo recto medial para explorar el campo retrobulbar, al mismo tiempo que se buscaba obtener una muestra de tejido suficiente para realizar el diagnóstico. Dicha muestra evidenció que se trataba de tejido muscular infiltrado por proliferación atípica, sugestivo de síndrome linfoproliferativo.

El posoperatorio transcurrió sin incidencias. Clínicamente, disminuyó la proptosis y mejoró la agudeza visual al cabo de tres semanas. La RMN de control mostró una disminución del volumen tumoral con restos entorno al nervio óptico sin infiltrarlo. La paciente fue tratada con una dosis total de 25 Gy de radioterapia (17 sesiones), tras la cual no se han reportado efectos secundarios hasta la fecha.

## Discusión

La presencia de un exoftalmos progresivo sugiere una lesión intraorbitaria, que puede provenir de la órbita o bien ser ajena a ella. En este segundo grupo encontraríamos los tumores o las inflamaciones e infecciones (1).

Los linfomas primarios orbitarios corresponden del 1 % al 2 % de todos los linfomas no Hodgkin y a un 8 % de los linfomas extranodales (2). Se ha descrito un ligero predominio de esta patología en el sexo femenino, cuya edad media de aparición se sitúa entre los 50 y 70 años. Suelen tratarse de linfomas indolentes de células B que se presentan con clínica gradual en forma de proptosis, disminución de la agudeza visual, restricción en la movilidad ocular y diplopía (3).

Cuando nos referimos a un linfoma orbitario podemos estar delante de un linfoma que afecte a la conjuntiva, párpados, glándulas lagrimales o la órbita (5, 6). La mayoría de los linfomas no Hodgkin orbitarios corresponden a linfomas extranodales marginales de células B de la mucosa asociada con el tejido linfoide (MALT) (7). Los signos que suelen ofrecer a la exploración física son la proptosis indolora o la hinchazón ocular.

En este caso, la larga evolución y la sutileza de los síntomas junto con la indemnidad morfológica y estructural observada en la RMN alejan la posibilidad diagnóstica de meningioma o glioma (8, 9). El estudio inmunohistoquímico y molecular anatomopatológico confirmó la sospecha de síndrome linfoproliferativo extranodal de bajo grado.

La TC y la RMN con contraste son los estudios de imagen preferibles para evaluar este tipo de lesiones. La ecografía debería ser valorada por su disponibilidad ante la sospecha de una lesión vascular (10, 11).

El tratamiento de este tipo de linfomas no Hodgkin se establece en función del tipo y del grado de extensión de la enfermedad, incluyendo un abanico de opciones terapéuticas

que van desde la observación en los casos asintomáticos hasta la exéresis quirúrgica y la radioterapia para los casos de sintomáticos y/o de alto grado. La quimioterapia se reserva para los casos con diseminación metastásica (12, 13).

## Conclusiones

El diagnóstico diferencial puede ser en ocasiones complejo, pues los signos y síntomas no son específicos de ninguna entidad. Principalmente, el diagnóstico diferencial que plantean los tumores orbitarios incluye las lesiones vasculares, entre ellas el hemangioma cavernoso y lesiones benignas como el glioma de nervio óptico, meningiomas y pseudotumores. La lesión maligna más frecuente es el linfoma no Hodgkin, seguido de las metástasis (2).

El manejo endoscópico de las lesiones orbitarias resulta en una menor comorbilidad en comparación con el abordaje externo tradicional (1). El papel de la cirugía radica en la obtención de una muestra de la lesión que permita un correcto diagnóstico de la lesión y un tratamiento oportuno basado en quimioterapia, radioterapia o un esquema combinado de ambos, siempre apoyándose en un abordaje multidisciplinar con oftalmólogos, hematólogos y expertos en radioterapia para obtener buenos resultados quirúrgicos y clínicos (2, 3).

## Conflictos de interés

No existen conflictos de interés.

## REFERENCIAS

- Héran F, Bergès O, Blustajn J, Boucenna M, Charbonneau F, Koskas P, et al. Tumor pathology of the orbit. *Diagn Interv Imaging*. 2014;95(10):933-44. doi: 10.1016/j.diii.2014.08.002
- Yao WC, Bleier BS. Endoscopic management of orbital tumors. *Curr Opin Otolaryngol Head Neck Surg*. 2016;24(1):57-62. doi: 10.1097/MOO.0000000000000215
- Stefanovic A, Lossos IS. Extranodal marginal zone lymphoma of the ocular adnexa. *Blood*. 2009;114(3):501-10. doi: 10.1182/blood-2008-12-195453
- Borkar AU, Jain K, Jain VK. A large primary orbital lymphoma with proptosis: A case report and review. *Surg Neurol Int*. 2018;9:249. doi: 10.4103/sni.sni\_270\_18
- Coupland SE. Lymphoproliferative Läsionen der okulären Adnexa. *Differenzialdiagnostische Leitlinien [Lymphoproliferative lesions of the ocular adnexa. Differential diagnostic guidelines]*. *Ophthalmologe*. 2004;101(2):197-215; quiz 216-7. German. doi: 10.1007/s00347-003-0854-7
- Rozancovic S, Ivekovic R, et al. Primarni non-Hodgkin lymphom orbite. *Acta Med Croat*. 2006;60:175-9.
- Isaacson P, Wright DH. Malignant lymphoma of mucosa-associated lymphoid tissue. A distinctive type of B-cell lymphoma. *Cancer*. 1983;52(8):1410-6. doi: 10.1002/1097-0142(19831015)52:8<1410::aid-cncr2820520813>3.0.co;2-3
- Olsen TG, Heegaard S. Orbital lymphoma. *Surv Ophthalmol*. 2019;64(1):45-66. doi: 10.1016/j.survophthal.2018.08.002
- Mombaerts I, Ramberg I, Coupland SE, Heegaard S. Diagnosis of orbital mass lesions: clinical, radiological, and pathological recommendations. *Surv Ophthalmol*. 2019;64(6):741-756. doi:

- 10.1016/j.survophthal.2019.06.006
10. Khmamouche M, Khmamouche MR, Zerrouk R, Abdelahi Ould Hamed M, Reda K, Oubaaz A. Lymphome primitif orbitaire : à propos d'un cas et revue de la littérature. *J Fr Ophtalmol*. 2017;40(10):e415–6.
  11. Rokohl AC, Koch KR, Kabbasch C, Kreppel M, Lüers JC, Grau S, Heindl LM. Bedeutung der interdisziplinären Zusammenarbeit für eine optimale Behandlung orbitaler Tumoren [Importance of interdisciplinary collaboration for optimal treatment of orbital tumors]. *HNO*. 2019;67(7):528-533. German. doi: 10.1007/s00106-019-0659-x
  12. Ducasse A, Merol JC, Bonnet F, Litré F, Arndt C, Larré I. Tumeurs de l'orbite de l'adulte. *J Fr Ophtalmol* [Internet]. 2016;39(4):387–99. Disponible en: <http://dx.doi.org/10.1016/j.jfo.2015.11.009>
  13. Furdová A, Marková A, Kapitánová K, Zahorjanová P. The treatment results in patients with lymphoma disease in the orbit. *Cesk Slov Oftalmol*. 2018;73(5-6):211-17.