

Revisión de la literatura



Acta de Otorrinolaringología & Cirugía de Cabeza y Cuello

www.revista.acorl.org.co



Revisión de la literatura

Síndrome de Ramsay Hunt: revisión narrativa

Ramsay Hunt Syndrome: Narrative Review

Daniel Becerra-Mejía*, Jesús David Roa-Gómez*, Luis David Mendoza-Durán**, María Angélica Morales-Núñez**, Yancarlos Ramos-Villegas*

* Médico general. Facultad de Medicina, Universidad de Cartagena. Centro de Investigaciones Biomédicas (CIB), línea Cartagena Neurotrauma Research Group, Universidad de Cartagena. Cartagena, Colombia.

** Estudiante de Medicina. Facultad de Medicina, Universidad de Cartagena. Centro de Investigaciones Biomédicas (CIB), línea Cartagena Neurotrauma Research Group, Universidad de Cartagena. Cartagena, Colombia.

Forma de citar: Becerra-Mejía D, Roa-Gómez JD, Mendoza-Durán LD, Morales-Núñez MA, Ramos-Villegas Y. Síndrome de Ramsay Hunt: revisión narrativa. Acta otorrinolaringol. cir. cabeza cuello. 2021;49(1): 63-71 DOI. 10.37076/acorl.v49i1.522

INFORMACIÓN DEL ARTÍCULO

Historia del artículo:

Recibido: 27 de Mayo de 2020

Evaluado: 21 de Febrero de 2021

Aceptado: 22 de Marzo de 2021

Palabras clave (DeCS):

Herpes zóster ótico, parálisis facial, Herpesvirus Humano 3, Terapéutica

RESUMEN

El síndrome de Ramsay Hunt (SRH) corresponde a la asociación de la parálisis facial periférica con una erupción vesicular localizada en el pabellón auricular, causada por el compromiso del ganglio geniculado secundario a una infección por el virus de la varicela-zóster (VVZ). Este síndrome es la segunda causa más común de parálisis facial atraumática y representa aproximadamente el 10 %-12 % de las parálisis faciales agudas, con una incidencia anual de 5 por cada 100 000 habitantes en Estados Unidos. El diagnóstico es principalmente clínico y entre las manifestaciones más destacadas se encuentran síntomas neurológicos como otalgia, *tinnitus*, hipoacusia asociada con parálisis facial junto a lesiones herpéticas características. Dentro de las complicaciones que se pueden presentar en esta entidad se encuentra, principalmente, la neuralgia posherpética, seguida de otras menos frecuentes como la encefalitis, el herpes zóster oftálmico y la mielitis. El manejo actual del SRH se basa en la aplicación de terapias duales con corticosteroides asociados a terapia antiviral, lo cual ha demostrado que el inicio temprano del tratamiento mejora el pronóstico y disminuye la aparición de complicaciones.

Correspondencia:

Dr. Yancarlos Ramos Villegas

E-mail: y-rv@hotmail.com

Dirección: calle 25 # 2-18 B. Simón Bolívar, Sahagún, Córdoba, Colombia.

Teléfono celular: +57 3014803119

El pronóstico de esta patología es inferior en comparación a patologías menos severas que comprometen el nervio facial (como la parálisis de Bell) y se ve impactado por varios factores como el inicio oportuno de tratamiento, el grupo etario y la presencia de comorbilidades.

ABSTRACT

Key words (MeSH):

Herpes Zoster Oticus; Facial Paralysis; Herpesvirus 3, Human; Therapeutics.

Ramsay Hunt syndrome corresponds to the association of peripheral facial paralysis with a vesicular eruption located in the pinna, caused by the involvement of the geniculate ganglion secondary to infection by the varicella zoster virus. This syndrome is the second causes of atraumatic facial paralysis, representing approximately 10 %-12 % of acute facial paralysis, with an annual incidence of 5 per 100,000 inhabitants. The diagnosis is mainly clinical and among the most prominent manifestations are neurological symptoms such as otalgia, tinnitus, hypoacusis associated with facial paralysis together with characteristic herpetic lesions. Among the complications that may occur in this entity is mainly postherpetic neuralgia, followed by less frequent ones such as encephalitis, ophthalmic herpes zoster and myelitis. Current management of Ramsay Hunt syndrome is based on the application of dual therapies consisting of corticosteroids associated with antiviral therapy, showing that early initiation of treatment improves prognosis and reduces the appearance of complications. The prognosis of this pathology is inferior compared to less severe pathologies that compromise the facial nerve (Bell's palsy) and is impacted by several factors such as the timely initiation of treatment, the age group, and the presence of comorbidities.

Introducción

A inicios del siglo XX, más precisamente en 1907, James Ramsay Hunt publicó en el *Journal of Neural and Mental Disease* un artículo denominado “On herpetic inflammations of the geniculate ganglion: a new syndrome and its complications”, en el cual reportó varios casos de pacientes con erupciones vesiculares eritematosas en la región auricular y/o de la mucosa oral y alteraciones neurológicas de algunos nervios craneales; esto confirmó la presencia de un nuevo síndrome al que posteriormente se le daría el epónimo de síndrome de Ramsay Hunt (SRH) (1). Este síndrome es una complicación rara causada por la infección latente del virus de varicela-zóster (VVZ) y se define por la asociación de parálisis facial de características periféricas y la presencia de lesiones cutáneas herpéticas en el oído externo (pabellón auricular, el área retroauricular; también en cara o la boca), como consecuencia de la reactivación de la réplica del virus VVZ en el ganglio geniculado del nervio facial después de un infección latente a largo plazo (2–4).

El SRH se considera la segunda causa más común de parálisis facial atraumática con características de tipo motoneurona inferior y representa aproximadamente el 10 %-12 % de las parálisis faciales agudas (5), con una incidencia anual de 5 por cada 100 000 habitantes en Estados Unidos (6–8). Se ha estimado que el SRH podría presentar diferencias significativas en cuanto a la presentación por grupo etario, ya que su incidencia aumenta proporcionalmente con la edad, siendo más común entre los mayores de 60 años y raro en los

niños (<6 años) (9,10). Asimismo, las mujeres podrían verse significativamente más afectadas, aunque algunos estudios no han llegado a esa misma conclusión y asumen que no hay predilección específica para el sexo (7,11–13).

Existen tres tipos (4) :

- Tipo I: es un síndrome cerebeloso poco frecuente que causa la degeneración del cerebelo y conduce a ataxia, mioclonías, temblores y convulsiones.
- Tipo II: SRH o herpes zóster ótico es el más común de los tres tipos, el cual describiremos en esta revisión.
- Tipo III: o enfermedad de Hunt, una neuropatía del nervio cubital.

El objetivo de esta revisión fue recopilar evidencia actualizada y referencias bibliográficas anteriores útiles para la contextualización histórica de este particular síndrome, y realizar una descripción general de la fisiopatología, manifestaciones clínicas, diagnóstico, tratamiento, complicaciones y pronóstico del SRH tipo II.

Metodología

Para esta revisión se realizó la búsqueda bibliográfica en las bases de datos ScienceDirect, EBSCOhost, Scopus, PubMed, ClinicalKey, SciELO y LILACS utilizando los descriptores “Ramsay Hunt Syndrome”, “Herpes Zoster Oticus”, “Geniculate Herpes Zoster”, “Facial Paralysis”, “Complication”

y “Treatment”. Como resultado obtuvimos artículos desde 1982 hasta 2020. Dentro de este período de tiempo se seleccionaron 50 artículos (reporte de casos, revisiones narrativas, estudios transversales, estudios observacionales, analíticos y ensayos clínicos) para esta revisión.

Fisiopatología

El VVZ es un miembro de la subfamilia Alphaherpesvirinae, con una alta capacidad neurotrópica que afecta los nervios periféricos a través de degradación intraaxonal mediante apoptosis celular, lo que conlleva inflamación del nervio afectado (6). Luego de una primoinfección, el VVZ permanece inactivo a lo largo de la vida en los ganglios sensoriales de los nervios craneales y espinales y puede reactivarse y replicarse, lo que conlleva en la mayoría de los casos la aparición de lesiones herpéticas inflamatorias en los dermatomas del ganglio sensorial comprometido (7,14). Dicha reactivación puede ser generada por estrés, fiebre, radioterapia, daño tisular, inmunodepresión e incluso no tener causa aparente (15).

Las manifestaciones clínicas del SRH son variadas debido a la afectación de distintos nervios y a la red de anastomosis adyacentes y típicamente se caracteriza por lesiones cutáneas que afectan gran parte de la región auricular, incluyendo el tímpano, el canal auditivo externo, la concha, el antehélix, la fosa triangular, la incisura intertrágica y el lóbulo auricular, que en conjunto se denominan la zona de Hunt

(7). A pesar de la variabilidad clínica el SRH, este se puede clasificar en cuatro estadios de acuerdo con la extensión de la infección y los síntomas asociados (16) (**Figura 1**).

Manifestaciones clínicas

En el SRH se presenta un herpes zóster agudo asociado con compromiso del ganglio geniculado, lo que causa síntomas motores y sensitivos dependiendo del nervio o rama nerviosa afectados (7); la afectación motora se evidenciará en caso de un compromiso del cuerno anterior y las raíces ventrales de la médula espinal (17) (**Tabla 1**).

Las erupciones cutáneas por el VVZ constan de vesículas situadas en el pabellón auricular, el conducto auditivo externo, e incluso se pueden observar erupciones en la cavidad oral, paladar blando, lengua, la membrana timpánica, la cara y el cuello hasta el hombro (18–20). El dolor agudo es característico de estas lesiones y se percibe principalmente en la zona de Hunt, pero puede irradiarse al rostro y la nuca (21). Estas lesiones suelen preceder a la parálisis facial en un tiempo generalmente de 24 a 48 horas y se autolimita alrededor de 3 a 4 semanas (18). Sin embargo, es importante saber que las alteraciones cutáneas pueden aparecer después de la parálisis facial o pueden estar ausentes en alrededor de 2 %-35 % de los casos, lo que puede dificultar el diagnóstico y, en algunos casos, confundirse con la parálisis de Bell (22,23); además, puede ocurrir una infección por VVZ

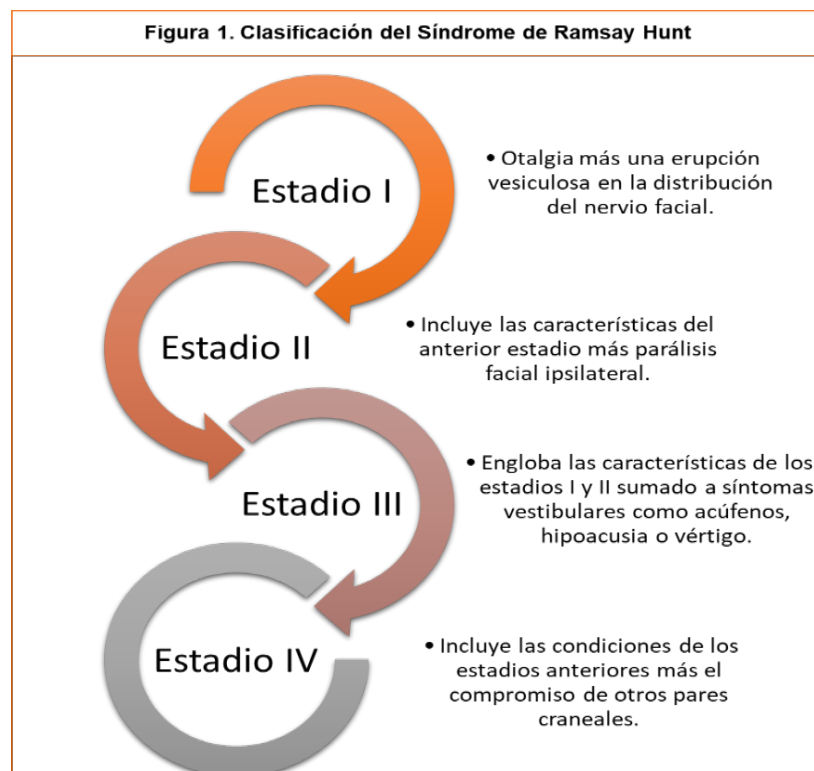


Figura 1. Clasificación del síndrome de Ramsay Hunt.

Adaptado de: Martínez Oviedo A, et al. An. Med. Interna. 2007;24(1):31-4.

Tabla 1. Manifestaciones clínicas del síndrome de Ramsay Hunt según los nervios craneales afectados

Nervio facial (VII par craneal)	Lesiones herpéticas dolorosas e inflamatorias en el trayecto del nervio, debilidad motora, disminución de la capacidad de creación de arrugas en la frente, imposibilidad de oclusión ocular, desviación de la comisura labial ipsilateral al lado comprometido, hiperacusia, alteraciones en el gusto, y reducción de las secreciones lagrimales, nasales y salivares ipsilaterales.
Nervio vestibulococlear (VIII par craneal)	Lesiones herpéticas dolorosas e inflamatorias en el trayecto del nervio, náuseas y/o emesis, tinnitus, hipoacusia/anacusia, vértigo, nistagmo espontáneo y un efecto de inseguridad en la marcha con tendencia a la caída hacia el lado afectado.
Nervio abducens nasofaríngeo y vago (VI, IX y X par craneal, respectivamente)	Lesiones herpéticas dolorosas e inflamatorias en el trayecto del nervio, diplopía, disfagia, reacciones vasovagales, arritmias, entre otras.

Adaptado de: Jeon Y, et al. J Dent Anesth Pain Med. 2018;18(6):333.

en asociación con neuralgia, pero sin lesiones herpéticas, lo cual se denomina zóster sine herpete, que no debe confundirse con el SRH y debe tenerse en cuenta para el diagnóstico diferencial (24).

Diagnóstico

Clínica

El diagnóstico del SRH se basa en la tríada clásica que consta de herpes ótico, parálisis facial unilateral y alteración vestibulococlear (otalgia, hipoacusia, hiperacusia o vértigo) (1,2). En la medida en la que se han reportado casos del SRH, se han descrito múltiples variaciones clínicas debido probablemente a la afectación de diversos pares craneales; sin embargo, se ha encontrado que las alteraciones vestibulares se presentan con mayor frecuencia que las auditivas (72 %-85 % de los casos) y las manifestaciones vestibulococleares son más frecuentes que las alteraciones faciales (1). Es importante tener en cuenta que no siempre estarán presentes estas manifestaciones clínicas, por lo que, en caso de ausencia de las mismas, pero con alta sospecha del síndrome, se puede realizar el diagnóstico con pruebas serológicas, detección del ácido desoxirribonucleico (ADN) viral en el líquido vesicular o directamente del líquido cefalorraquídeo (LCR) y estudios imagenológicos si están indicados (1,6-8).

Pruebas de laboratorio

La detección del ADN del virus a través de la reacción en cadena de la polimerasa (PCR) es el método más utilizado (Tabla 2) (18,25). El uso de pruebas de detección de anticuerpo a través de la técnica enzyme-linked immunosorbent

assay (ELISA) varía dependiendo de la etapa clínica y el tiempo de inicio de los síntomas (7). La prueba de Tzanck permite la identificación del virus del herpes simple tipo I y II, así como el VVZ, por lo que su papel en el diagnóstico resulta relevante en las formas atípicas y/o que las requieran un resultado más rápido (26).

Tabla 2. Especificidad y sensibilidad de las pruebas PCR y ELISA en el SRH

Paraclínicos	Sensibilidad	Especificidad	Desventajas
PCR	92 %	90 %	Baja disponibilidad en centros de atención
ELISA	IgG: 86 % IgM: 97 %	IgG: 82 % IgM: 99 %	Baja disponibilidad Presencia de anticuerpos posvacunación

Adaptado de: Lee HY, et al. Am J Otolaryngol. 2012;33(5):565-71.

Estudios de imagen

Por otra parte, la evaluación imagenológica se recomienda en las formas atípicas: pacientes cuya recuperación no sea completa en 3 meses, casos recidivantes o que se asocian con alteraciones de otros pares craneales (18). La resonancia magnética nuclear (RMN) contrastada de cabeza y cuello ha demostrado ser de gran utilidad en la evaluación del encéfalo, la base del cráneo, el peñasco y la región paratiroidea, así como para obtener una mejor visualización de la captación de contraste por el nervio facial, principalmente a nivel del agujero facial, la porción laberíntica y del ganglio geniculado, con el fin de observar el nivel de afectación correlacionado con la captación de contraste (6,18).

Toshiya y colaboradores encontraron una correlación positiva entre la intensidad de la captación de contraste en imágenes de RM contrastada en T1 y la inflamación del nervio facial en el segmento laberíntico, el ganglio geniculado y el segmento piramidal en pacientes con SRH. Concluyeron que la realización de RM contrastada es un estudio útil para evaluar la gravedad de la afectación del nervio facial por parte del VVZ, así como para pronosticar la recuperación del paciente (Figura 2) (6).

Tratamiento

El tratamiento médico del herpes zóster agudo está basado principalmente en el manejo sintomático del dolor y en la prevención de complicaciones asociadas con el proceso infeccioso (2,27). Se ha establecido que entre más pronto se inicie el tratamiento menor es la probabilidad de desarrollo de neuralgia, por lo cual se debe indicar un tratamiento temprano y agresivo en pacientes ancianos debido a su alto riesgo de desarrollar neuralgia posherpética (2). Para el manejo del SRH se cuenta con varias opciones terapéuticas, entre las cuales se incluyen el uso de corticosteroides, antivirales, analgésicos y medicamentos adyuvantes (2,28-30).

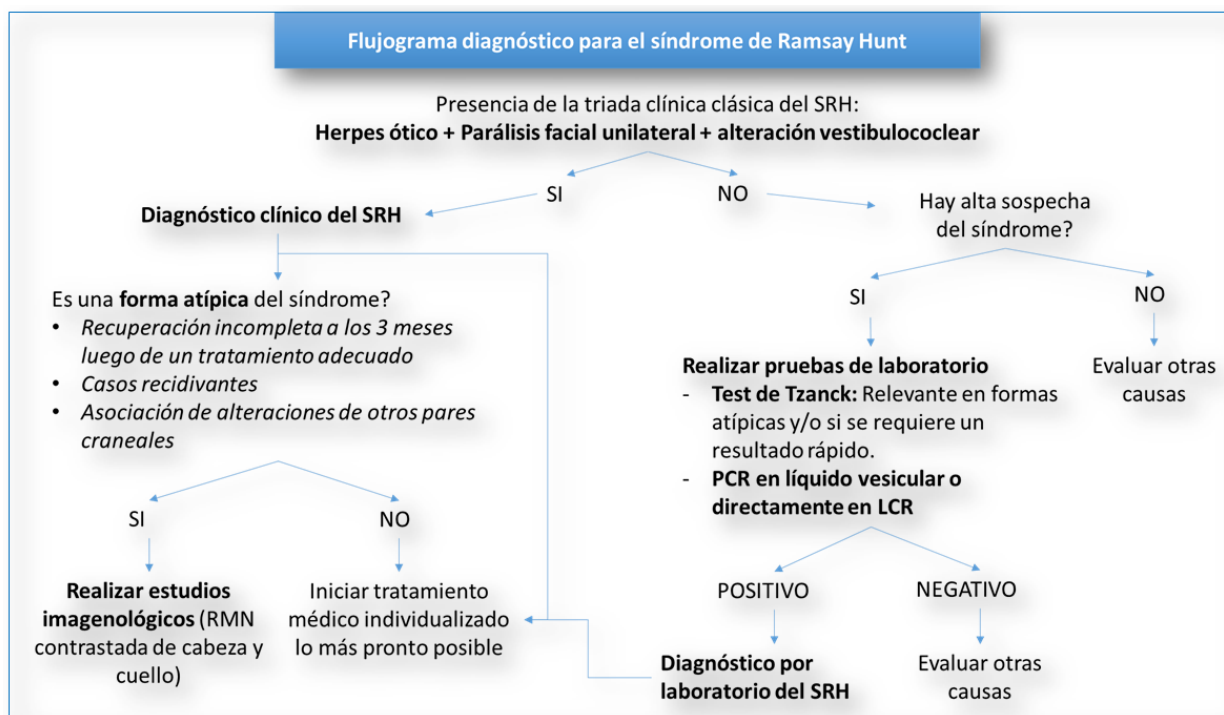


Figura 2. Flujograma diagnóstico para el SRH.

La terapia con corticosteroides constituye una de las bases del manejo del SRH (2). En la actualidad no existe una postura unánime en cuanto a la posología de estos para el manejo de la parálisis facial, aunque se ha evidenciado que el uso de dosis bajas puede ser suficiente para el tratamiento de la parálisis facial aguda (31). Por otro lado, la terapia antiviral previene el desarrollo del herpes zóster agudo y dis-

minuye su duración, lo que la convierte en una opción para considerar en los pacientes con inmunosupresión (2,32).

El uso de analgésicos de tipo opioide ha demostrado tener una relativa utilidad en el alivio del dolor presente durante las etapas agudas del herpes zóster, en la medida en la que se implementan los bloqueos nerviosos simpáticos (2,33) (Tabla 3).

Tabla 3. Manejo integral y resumen de las opciones terapéuticas del SRH

Medicamento	Dosis	Indicación
Corticosteroide		
Prednisona	50 mg/día por vía oral durante 10 días.	Tratamiento de elección
Prednisolona	Iniciar 60 mg/día durante 5 días. Disminuir 10 mg/día durante 5 días posteriores hasta llegar a 0.	
Dexametasona	Previa anestesia local, administrar 0,5 mL (3,3 mg/mL) inyectado vía intratimpánica por 10 días mediante una aguja espinal de 23-G.	Pacientes con parálisis facial moderada a severa (House-Brackmann >IV)
Antiviral		
Aciclovir	Pacientes de bajo riesgo: 800 mg por vía oral cada 4 horas por 10 días.	Tratamiento de elección
	Pacientes de alto riesgo*: 10 mg/kg cada 8 horas por vía intravenosa durante 7 días.	
Famciclovir	750 mg/día por 7 días	Según criterio clínico
Valaciclovir	3000 mg/día por 7 días	
Analgésico opioide		
Tramadol	Iniciar 12,5 mg a 25 mg por vía oral cada 6-8 horas. Dosis de rescate: 12,5 mg a 25 mg. Dosis máxima: 400 mg/día.	Pacientes con dolor durante la etapa aguda, mientras se implementan los bloqueos nerviosos

Adyuvantes		
Gabapentina	Iniciar 300 mg por vía oral al día. Titular aumentando 300 mg al día hasta un máximo de 3600 mg/día en dosis divididas.	Tratamiento de primera línea en dolor neurítico
Carbamazepina	400-800 mg por vía oral cada día.	Paciente sin respuesta a la gabapentina ni al bloqueo nervioso
Pregabalina	Iniciar con 75 mg al día por vía oral. Titular según tolerancia y respuesta hasta máximo 600 mg al día.	Tratamiento adyuvante
Amitriptilina	>65 años: 10 mg por vía oral en monodosis nocturna. <65 años: 25 mg por vía oral en monodosis nocturna. Subir dosis progresivamente en función de la respuesta clínica, sin sobrepasar 75-150 mg/día	Tratamiento complementario del dolor neurítico

* Pacientes inmunosuprimidos con dolor severo o con compromiso múltiple de pares craneales por infección visceral, ocular o diseminada. Adaptado de: Redondo Fernández M, et al. *Med Fam Semer*. 2007;33(2):80-5; Kim HJ, et al. *Otol Neurotol*. 2017;38(5):754-8; Inagaki A, et al. *J Neurol Sci*. 2020 Mar 15;410:116678; Lassaletta L, et al. *Acta Otorrinolaringol Esp*. 2020;71(2):99-118; Waldman SD. Ramsay Hunt Syndrome. En: Waldman SD (editor). *Atlas of Uncommon Pain Syndromes*. 3.a edición. Philadelphia: Elsevier Saunders; 2014. p. 32-4; Brunton L, Chabner B, Knollman B (editores). Goodman LS. Goodman and Gilman's the pharmacological basis of therapeutics. 12.a edición. Nueva York: McGraw-Hill: 2011.

Monsanto y colaboradores realizaron una revisión sistemática que encontró una variabilidad en la tasa de recuperación completa de acuerdo con el corticosteroide usado, siendo evidente la asociación del tratamiento precoz con mejores tasas de recuperación (3,34,35); además, se obtienen mejores resultados al asociar esteroides y antivirales (29).

Complicaciones

La edad (>60 años) y los estados de inmunosupresión corresponden a factores de riesgo para el desarrollo de complicaciones por el SRH (36,37). Entre las complicaciones más frecuentes están la neuralgia posherpética, seguida de neuropatías, encefalitis, herpes zóster oftálmico e incluso cerebelitis y mielitis (36,37).

La neuralgia posherpética es un dolor que persiste por más de 90 días luego de la aparición de las erupciones cutáneas causadas por VVZ, afecta más a mujeres que hombres y tiende a tener una distribución trigeminal (21,38). Esta complicación se presenta en el 10 %-50% de las personas con herpes zóster, cuyo factor principal para predecir su aparición es la edad (en pacientes >50 años y 60 años de edad más del 40 % la desarrollan) (4). El riesgo de neuralgia posherpética aumenta en los pacientes con dolor intenso al inicio del herpes zóster, o con una erupción cutánea grave. No se ha demostrado que la terapia antiviral disminuya la incidencia de esta complicación (4). El mecanismo fisiopatológico es desconocido; sin embargo, se considera que está asociado a la latencia del virus en los ganglios (38).

Por otra parte, entre el 10 %-17% de las infecciones por zóster ocurren en el territorio del nervio trigémino. Dentro de estas, entre el 50 % y el 89 % desarrollarán complicaciones oculares (39). El herpes zóster oftálmico es una complicación grave del SRH y representa aproximadamente del 10 % al 20 % de los casos de infección por VVZ, siendo la rama frontal la más comúnmente afectada (40). Esta complicación incluye la queratitis (76 %), uveitis/iritis (46,6 %), conjuntivitis

(35,4 %), dolor ocular intenso (14 %), glaucoma (13,2 %), escleritis/epiescleritis (10,6 %) y cicatrización corneal (10 %), los cuales se asocian con la afectación de la rama oftálmica del trigémino por parte del VVZ. Cabe destacar que debe realizarse un diagnóstico diferencial con las lesiones por el virus del herpes simple (23,40); la más severa de ellas es la retinitis necrosante, que se asocia a inmunodepresión severa (<200 CD4) (40).

Dentro de las neuropatías encontramos a la neuritis periférica difusa, la cual puede comprometer a los pares craneales V, IX y XII (21,41,42). En el caso de las infecciones del sistema nervioso central (SNC), la encefalitis, asociada con el VVZ, se relaciona generalmente con la infección por el virus del herpes simple y puede presentar características clínicas adicionales a las descritas anteriormente como hemiparesia, hemihipoestesia o disimetría, y se presenta principalmente en huéspedes inmunosuprimidos, con cáncer o que usan esteroides (21).

La pérdida auditiva es otra complicación que se ha venido reportando en diferentes estudios, con lo cual se han encontrado variaciones en su prevalencia. Kanerva y colaboradores informaron que el 50 % de los pacientes de su estudio experimentaron pérdida auditiva en algún momento de la enfermedad y solo el 20 % informó pérdida auditiva constante después de la enfermedad (3). Por su parte, Shin y colaboradores informaron pérdida de audición en el 74 % de sus pacientes estudiados (43). La recuperación auditiva se produciría en alrededor del 37 %-45 % de los casos y es más habitual en los niños (18).

La mielitis se presenta dos semanas después de la aparición de las erupciones cutáneas, y se caracteriza por paraparesia con deterioro del nivel sensorial y pérdida del control de esfínteres; la mayoría de los pacientes mejoran progresivamente, pero algunos de ellos presentan debilidad y rigidez persistentes en los miembros inferiores (38). Adicionalmente, el VVZ se ha detectado en pequeños y grandes vasos del SNC asociándose con vasculopatía local;

en el caso de afectación de los grandes vasos causa arteritis granulomatosa (18,38). En pacientes inmunocompetentes puede ser autolimitado, mientras que en el huésped inmunodeprimido es probable que la mielitis por VZV tenga un resultado desfavorable asociado con discapacidad e incluso la muerte (44).

El manejo de las complicaciones más frecuentes varía según las mismas. En la neuralgia posherpética se pueden utilizar parches de lidocaína tópica, gabapentina, pregabalina, opioides, antidepresivos tricíclicos (ATC), tramadol y capsaicina tópica; sin embargo, solo la gabapentina, la pregabalina, el parche de lidocaína tópica al 5 % y el parche de capsaicina tópica al 8 % están aprobados por la Administración de Alimentos y Medicamentos de los Estados Unidos (FDA) para el tratamiento de la neuralgia posherpética (45). Para el caso del herpes zóster oftálmico, el tratamiento consiste en la terapia antiviral con aciclovir, famciclovir o valaciclovir, que son eficaces en la reducción de la progresión de esta complicación. Además, deben adicionarse corticosteroides, lo cual reduce la duración del dolor y aumenta la tasa de curación (40). Cabe mencionar que la aparición de estas complicaciones depende de la edad del paciente y el estado inmunológico del mismo, ya que la terapia antiviral más corticosteroides es efectiva y reduce el desarrollo de complicaciones.

Pronóstico

Múltiples estudios han corroborado que las tasas de recuperación en pacientes con SRH son significativamente más bajas (recuperación del 10 % de pacientes con parálisis facial completa incluso con el tratamiento correcto) (28), en comparación con casos de parálisis de Bell, tendiendo a presentar mayores casos de compromiso severo a nivel facial (46). Asimismo, la recuperación completa en pacientes con SRH se ha visto solo en el 21 %, de los cuales entre el 25 %-26 % presentan secuelas residuales leves y moderadas (46).

La recuperación del paciente depende de factores como presencia de una parálisis facial severa (House-Brackmann >IV), edades mayor de 60 años, diabetes mellitus o hipertensión arterial e inclusive la presencia de vértigo (34,35,46,47). Se ha observado una asociación tanto de la dislipidemia como de la obesidad con el pronóstico del SRH, lo que evidencia que la ausencia de estos predispone a un pronóstico significativamente peor en comparación con pacientes con estas comorbilidades (46). Se cree que esto se debe a un menor grado de inflamación presente de forma crónica en estos pacientes; sin embargo, se requieren más estudios para determinar el mecanismo por el cual se afecta la recuperación en pacientes con parálisis facial (46).

Se han propuesto sistemas de puntuación para determinar cuáles pacientes con SRH tendrán un peor pronóstico (48). El estudio de Wasano y colaboradores propuso el uso del puntaje de predicción pronóstica de parálisis facial en el SRH (PPP-H score) para determinar qué pacientes presentaban un peor pronóstico preterapéutico de la parálisis facial,

lo cual indicaba la necesidad de un tratamiento más agresivo y una pronta valoración por especialista (48). Cada parámetro que estuviera presente tenía una puntuación de 1, siendo estos parámetros la edad, la tasa de monocitos, el volumen corpuscular medio y el recuento plaquetario. Se evidenció que aquellos pacientes que presentaban un PPP-H score >2 tenían un pronóstico peor que el promedio; por tanto, este score podría ser útil en la valoración inicial de los pacientes con herpes zóster ótico y el SRH (Tabla 4) (48).

Tabla 4. PPP score para pacientes con parálisis de Ramsey Hunt: puntuación PPP-H			
Parámetros	Valores	Sí/No	Puntaje
Edad (años)	≥50	Sí/No	1 o 0
Porcentaje de monocitos (%)	>6,0	Sí/No	1 o 0
Volumen corpuscular medio (MCV) (fl)	>95	Sí/No	1 o 0
Recuento de plaquetas (por µl)	<200 000	Sí/No	1 o 0
PPP-H score			0-4 (0= buen pronóstico 4= peor pronóstico)

Conclusiones

El SRH es la segunda causa de parálisis facial traumática y representa aproximadamente entre el 10 %-12 % de las parálisis faciales agudas. El diagnóstico es esencialmente clínico con la identificación de sus características clásicas; sin embargo, en algunos casos se hace necesaria la utilización de pruebas de laboratorio debido a sus variables de presentación o por la ausencia de algunas manifestaciones. El manejo es sintomático y busca prevenir complicaciones asociadas. Por otro lado, aquellos pacientes que presentan un PPP-H score >2 podría tener un peor pronóstico que el promedio. De esta manera, estas herramientas pronósticas son útiles en la valoración inicial y el enfoque terapéutico de los pacientes con herpes zóster ótico y con SRH; no obstante, se necesitan estudios más robustos que otorguen una mayor evidencia para realizar un consenso en cuanto a la definición y el tratamiento del SRH, así como para determinar de forma más profunda las complicaciones y el pronóstico asociados a este síndrome.

Conflictos de interés

Los autores del presente artículo declaran no tener ningún conflicto de interés relacionado para la creación de este.

Financiación

Los autores declaran no haber recibido ninguna financiación para la realización del presente documento.

REFERENCIAS

- Hunt JR. On herpetic inflammations of the geniculate ganglion. A new syndrome and its complications. *J Nerv Ment Dis.* 1907;34(2):73–96.
- Waldman SD. Ramsay Hunt Syndrome. In: Waldman SDBT-A of UPS (Third E, editor. Atlas of Uncommon Pain Syndromes. 3th editio. Philadelphia: W.B. Saunders; 2014. p. 32–4.
- Kanerva M, Jones S, Pitkaranta A. Ramsay Hunt syndrome: characteristics and patient self-assessed long-term facial palsy outcome. *Eur Arch Oto-Rhino-Laryngology.* 2020;277(4):1235–45. doi: 10.1007/s00405-020-05817-y
- Ortega MMM, Agurcia AM, Andrade-Romero JR. Síndrome de Ramsay Hunt tipo II en mujer mayor de 90 años. *Rev Fac Cienc Méd.* 2017;14(2):46–51.
- Barrios Herrera J, Gaviria Orozco L, Montoya Jaramillo M. Síndrome de Ramsay Hunt. *Rev.cienc.biomed.* 2014;5(1):139–43.
- Minakata T, Inagaki A, Sekiya S, Murakami S. Contrast-enhanced magnetic resonance imaging of facial nerve swelling in patients with severe Ramsay Hunt syndrome. *Auris Nasus Larynx.* 2019;46(5):687–95. doi: 10.1016/j.anl.2018.12.015
- Jeon Y, Lee H. Ramsay Hunt syndrome. *J Dent Anesth Pain Med.* 2018;18(6):333–7. doi: 10.17245/jdapm.2018.18.6.333
- Zainine R, Sellami M, Charfeddine A, Beltaief N, Sahtout S, Besbes G. Ramsay Hunt syndrome. *Eur Ann Otorhinolaryngol Head Neck Dis.* 2012;129(1):22–5. doi: 10.1016/j.anorl.2011.08.003
- Nahm FS, Kim SH, Kim HS, Shin JW, Yoo SH, Yoon MH, et al. Survey on the treatment of postherpetic neuralgia in Korea; multicenter study of 1,414 patients. *Korean J Pain.* 2013;26(1):21–6. doi: 10.3344/kjp.2013.26.1.21
- Uscategui T, Doree C, Chamberlain IJ, Burton MJ. Corticosteroids as adjuvant to antiviral treatment in Ramsay Hunt syndrome (herpes zoster oticus with facial palsy) in adults. *Cochrane Database Syst Rev.* 2008;(3). doi: 10.1002/14651858.CD006852.pub2
- Robillard RB, Hilsinger RL, Adour KK. Ramsay Hunt facial paralysis: Clinical analyses of 185 patients. *Otolaryngol - Head Neck Surg.* 1986;95(3 1):292–7. doi: 10.1177/01945998860953P105
- Ragozzino MW, Melton LJ, Kurland LT, Chu CP, Perry HO, King JR. Population-based study of herpes zoster and its sequelae. Vol. 61, *Medicine (United States).* 1982. p. 310–6. doi: 10.1097/00005792-198209000-00003
- Devriese Pp, Moesker Wh. The Natural History of Facial Paralysis in Herpes Zoster. *Clin Otolaryngol Allied Sci.* 1988;13(4):289–98. doi: 10.1111/j.1365-2273.1988.tb01134.x
- Kennedy PGE. Varicella-zoster virus latency in human ganglia. *Rev Med Virol.* 2002;12(5):327–34. doi: 10.1002/rmv.362
- Rincón LEB, Alcántara YLR. Síndrome de Ramsay Hunt: informe de dos casos y revisión de la bibliografía. *Rev Espec Médico-Quirúrgicas.* 2014;19(2):192–9.
- Martínez Oviedo A, Lahoz Zamarro MT, Uroz del Hoyo JJ. Síndrome de Ramsay-Hunt. In: *Anales de Medicina Interna. SciELO Espana;* 2007. p. 31–4.
- Chernev I, Dado D. Segmental Zoster Abdominal Paresis (Zoster Pseudohernia): A Review of the Literature. *PM R.* 2013;5(9):786–90. doi: 10.1016/j.pmrj.2013.05.013
- Sauvaget E, Herman P. Herpes zóster auricular. *EMC-Otorrinolaringología.* 2013;42(1):1–10.
- Spencer CR, Irving RM. Causes and management of facial nerve palsy. *Br J Hosp Med (Lond).* 2016 Dec;77(12):686–91. doi: 10.12968/hmed.2016.77.12.686
- Stettler BA. Brain and Cranial Nerve Disorders. Ninth Edit. Rosen's Emergency Medicine – Concepts and Clinical Practice. Elsevier Inc.; 2010. 1379–1388 p.
- Wagner G, Klinge H, Sachse MM. Ramsay Hunt syndrome. *J der Dtsch Dermatologischen Gesellschaft.* 2012 Apr;10(4):238. doi: 10.1111/j.1610-0387.2012.07894.x
- Lee HY, Kim MG, Park DC, Park MS, Byun JY, Yeo SG. Zoster sine herpete causing facial palsy. *Am J Otolaryngol.* 2012;33(5):565–71. doi: 10.1016/j.amjoto.2012.02.001
- Mattox DE. Clinical Disorders of the Facial Nerve. Sixth Edit. St. Louis (MO). Cummings Otolaryngology - Head and Neck Surgery. Elsevier Inc.; 2010. 2391–2402 p.
- Dayan RR, Peleg R. Herpes zoster—typical and atypical presentations. *Postgrad Med.* 2017;129(6):567–71. doi: 10.1080/00325481.2017.1335574
- Furuta Y, Ohtani F, Kawabata H, Fukuda S, Bergström T. High prevalence of varicella-zoster virus reactivation in herpes simplex virus-seronegative patients with acute peripheral facial palsy. *Clin Infect Dis.* 2000;30(3):529–33. doi: 10.1086/313721
- Pilar M, Gallego O, María J, Ángel M, Armero T. Síndrome de Ramsay Hunt. A propósito de un caso. *REV CLÍN MED FAM.* 2016;9(2):119–22.
- Schafer R, Davis M, Phillippi JC. Herpes Zoster in Pregnancy. *J Midwifery Womens Health.* 2019 Mar;64(2):230. doi: 10.1111/jmwh.12953
- Monsanto R da C, Bittencourt AG, Bobato Neto NJ, Beilke SCA, Lorenzetti FTM, Salomone R. Treatment and Prognosis of Facial Palsy on Ramsay Hunt Syndrome: Results Based on a Review of the Literature. *Int Arch Otorhinolaryngol.* 2016/05/30. 2016 Oct;20(4):394–400. doi: 10.1055/s-0036-1584267
- Inagaki A, Minakata T, Katsumi S, Murakami S. Concurrent treatment with intratympanic dexamethasone improves facial nerve recovery in Ramsay Hunt syndrome. *J Neurol Sci.* 2020 Mar;410. doi: 10.1016/j.jns.2020.116678
- Kim HJ, Jung J, Kim SS, Byun JY, Park MS, Yeo SG. Comparison of Acyclovir and Famciclovir for Ramsay Hunt Syndrome. *Otol Neurotol Off Publ Am Otol Soc Am Neurotol Soc [And] Eur Acad Otol Neurotol.* 2017 Jun;38(5):754–8. doi: 10.1097/MAO.0000000000001367
- Nam KJ, Han MS, Jeong YJ, Rah Y, Choi J. Comparison of the efficacy of various doses of steroids for acute facial palsy. *Acta Otolaryngol.* 2019 May;139(5):451–5. doi: 10.1080/00016489.2019.1578411
- Tehseen S, Aleem A, Riffat N. Ramsay Hunt Syndrome in Pregnancy. *PAKISTAN J Med Heal Sci.* 2016;10(3):1068–9.
- Redondo Fernández M, Costillo Rodríguez J, Jiménez Rodríguez M. Abordaje de la neuralgia postherpética en Atención Primaria: situación actual del tratamiento farmacológico. *Med Fam Semer.* 2007;
- Yeo S-W, Lee D-H, Jun B-C, Chang K-H, Park Y-S. Analysis of prognostic factors in Bell's palsy and Ramsay Hunt syndrome. *Auris Nasus Larynx.* 2007;34(2):159–64. doi: 10.1016/j.anl.2006.09.005
- Goyal G, Kumar P, Ojha T. Ramsay Hunt Syndrome with Multiple Cranial Neuropathies: Role of Pulse Steroid Therapy with Newer Antiviral Agent in Nonresponding Hiccoughs and Laryngeal Palsy. *J Acute Med.* 2017;7(1):35–9. doi: 10.6705/j.jacme.2017.0701.006
- Letchuman V, Donohoe CD. Brainstem and Cerebellar Involvement in Ramsay Hunt Syndrome. *Case Rep Otolaryngol.* 2019 Dec;1:7605056 doi: 10.1155/2019/7605056

37. Kim JH, Chung PW, Oh S, Hong SB, Chung CS, Jung CW, et al. Ramsay Hunt syndrome complicated by a brainstem lesion. *J Clin Virol*. 2007;39(4):322–5. doi: 10.1016/j.jcv.2007.05.002
38. Gildeen DH, Kleinschmidt-DeMasters BK, LaGuardia JJ, Mahalingam R, Cohrs RJ. Neurologic complications of the reactivation of varicella-zoster virus. *N Engl J Med*. 2000;342(9):635–45. doi: 10.1056/NEJM200003023420906.
39. Sainz-Maza Aparicio M, Ramos Martín A, Sánchez Otero C. Mielitis transversa por herpes zóster. *SEMERGEN - Med Fam*. 2011;37(4):207–10.
40. Johnson JL, Amzat R, Martin N. Herpes zoster ophthalmicus. *Prim care Clin Off Pract*. 2015;42(3):285–303. doi: 10.1016/j.pop.2015.05.007
41. Lee HH, Yeh CW, Hung SH. Ramsay Hunt syndrome with vocal fold paralysis. *Kaohsiung J Med Sci*. 2014;30(5):264–5. doi: 10.1016/j.kjms.2013.03.007.
42. Gómez-Torres A, Medinilla Vallejo A, Abrante Jiménez A, Esteban Ortega F. Síndrome de Ramsay-Hunt causante de parálisis laríngea. *Acta Otorrinolaringol Esp*. 2013;64(1):72–4.
43. Shin DH, Kim B-R, Shin JE, Kim C-H. Clinical manifestations in patients with herpes zoster oticus. *Eur Arch Oto-Rhino-Laryngology*. 2016;273(7):1739–43. doi: 10.1007/s00405-015-3756-9
44. John AR, Canaday DH. Herpes zoster in the older adult. *Infect Dis Clin*. 2017;31(4):811–26. doi: 10.1016/j.idc.2017.07.016
45. Schmader K. Herpes Zoster. *Clin Geriatr Med*. 2016 Aug;32(3):539–53. doi: 10.1016/j.cger.2016.02.011
46. Kim SH, Jung J, Jung SY, Dong SH, Byun JY, Park MS, et al. Comparative prognosis in patients with Ramsay-Hunt syndrome and Bell's palsy. *Eur Arch Oto-Rhino-Laryngology Off J Eur Fed Oto-Rhino-Laryngological Soc Affil With Ger Soc Oto-Rhino-Laryngology - Head Neck Surg*. 2019 Apr;276(4):1011–6. doi: 10.1007/s00405-019-05300-3
47. Ryu EW, Lee HY, Lee SY, Park MS, Yeo SG. Clinical manifestations and prognosis of patients with Ramsay Hunt syndrome. *Am J Otolaryngol - Head Neck Med Surg*. 2012;33(3):313–8. doi: 10.1016/j.amjoto.2011.10.001
48. Wasano K, Ishikawa T, Kawasaki T, Yamamoto S, Tomisato S, Shinden S, et al. Novel pre-therapeutic scoring system using patient and haematological data to predict facial palsy prognosis. *Clin Otolaryngol*. 2017 Dec;42(6):1224–8. doi: 10.1111/coa.12853