

Trabajos originales



Acta de Otorrinolaringología & Cirugía de Cabeza y Cuello

www.revista.acorl.org



trabajos originales

Experiencia en estapedotomía en el Hospital Universitario Clínica San Rafael entre 2018 y 2019

Experience in stapedotomy at the Hospital Universitario Clínica San Rafael between 2018 and 2019

Mónica Socha*, Camilo Macías-Tolosa**, Henry Martínez***

* Residente de segundo año de otorrinolaringología, Universidad Militar Nueva Granada-Hospital Clínica San Rafael.

** Fellow de segundo año de otología, Universidad Militar Nueva Granada-Hospital Clínica San Rafael.

*** Otólogo, Universidad Militar Nueva Granada-Hospital Clínica San Rafael.

Forma de citar: Socha M, Macías-Tolosa C, Martínez H. Experiencia en estapedotomía en el Hospital Universitario Clínica San Rafael entre 2018 y 2019. Acta otorrinolaringol. cir. cabeza cuello. 2020; 48(3): 213-217 Doi:10.37076/acorl.v48i3.490

INFORMACIÓN DEL ARTÍCULO

Historia del artículo:

Recibido: 27 de abril de 2020

Evaluado: 14 de agosto de 2020

Aceptado: 19 de agosto de 2020

Palabras clave (DeCS):

cirugía del estribo, otosclerosis.

RESUMEN

Objetivo: describir la experiencia de los pacientes llevados a una estapedotomía en el Hospital Universitario Clínica San Rafael en los años 2018 y 2019. **Materiales y métodos:** estudio descriptivo de corte transversal, en el que se revisaron un total de 32 historias de pacientes intervenidos con una estapedotomía entre los años 2018 y 2019 en el Hospital Universitario Clínica San Rafael. **Resultados:** entre los años 2018 y 2019 se realizaron 32 estapedotomías, 62 % en mujeres, con una media de edad de 48,1 años, el 54,9 % fueron en el oído derecho; al 84,3 % se le realizó un abordaje transcanal, en el 78,1 % se usó prótesis Clip-pistón, en el 46,8 % se usaron prótesis de 4,75 mm; en el 69,7 % de los casos presentaban hipoacusia moderada preoperatoria, 6 pacientes presentaron vértigo, solo en 1 paciente se presentó Gusher como complicación y 1 perforación timpánica; en el 100 % de los pacientes se encontró un cierre satisfactorio del GAP de la vía aérea y ósea. **Conclusión:** la

Correspondencia:

Dra. Mónica Socha

E-mail: monica.socha@gmail.com

Dirección: Carrera 8 # 17-45 Sur, Bogotá, Servicio de Otorrinolaringología, Hospital Clínica San Rafael

Teléfono 3043633737

estapedotomía es un procedimiento que se realizó de manera exitosa en el Hospital Universitario Clínica San Rafael durante los años 2018 y 2019, teniendo en cuenta los buenos resultados auditivos posoperatorios dados por el cierre de la brecha entre la vía aérea y la vía ósea.

ABSTRACT

Key words (MeSH):

Stapes surgery, otosclerosis.

Objective: describe the experience of stapedotomy patients at the Hospital Universitario Clínica San Rafael in the years 2018 and 2019. *Material and method:* descriptive study in which a total of 32 medical records of patients undergoing stapedotomy between 2018 and 2019 at the Hospital Universitario Clínica San Rafael were reviewed. *Results:* between 2018 and 2019, 32 stapedotomies were registered, 62% female, with a mean age of 48.1 years, 54.9% in right ear; 84.3 % with transcanal approach, 78.1% Clip-piston prostheses were used, in 46.8 % 4.75 mm prostheses were used; 69.7 % presented moderate preoperative hearing loss, 6 patients presented vertigo, only 1 patient presented a gusher complication and 1 tympanic perforation. 100 % of the patients had a satisfactory air-bone gap closure. *Conclusion:* stapedotomy is a successful procedure performed at the Hospital Universitario Clínica San Rafael during 2018 and 2019, considering the excellent postoperative auditory results given by the air-bone gap closure.

Introducción

La otosclerosis es una enfermedad hereditaria autosómica dominante caracterizada por la degeneración de la cápsula ótica, la neoformación ósea y el aumento de la vascularización local, y tiene una fase temprana de espongirosis y una tardía de esclerosis (1). El síntoma clínico principal es la hipoacusia, seguida del *tinnitus*. Esta enfermedad afecta entre el 0,5 % y el 1,0 % de la población mundial y presenta una afectación bilateral entre el 70 % y el 85 % de los casos. Las tasas de prevalencia son más altas en la raza caucásica, pacientes de sexo femenino y pacientes en la cuarta década de la vida (1, 2).

La presentación clínica usual consiste en una hipoacusia conductiva progresiva, que inicia en la edad adulta, la cual mejora transitoriamente en ambientes ruidosos (paracusia de Willis) y que se puede exacerbar durante la pubertad, el embarazo o la menopausia; puede acompañarse de síntomas vestibulares en el 40 % de los casos (1). Durante el curso natural de la enfermedad, en etapas tempranas, se afecta la *fissula ante fenestram*, con una progresión posterior y fijación del estribo, lo cual genera alteraciones en la transmisión del sonido. Esto se traduce en una hipoacusia conductiva, siendo este el tipo de pérdida auditiva más común en la otosclerosis. Cuando la lesión progresa hacia el endostio de la cóclea puede presentarse como una hipoacusia mixta o neurossensorial, y se denomina otosclerosis coclear (1-3).

El diagnóstico se realiza mediante el examen clínico del paciente y los paraclínicos, entre los que se encuentran la audiometría y la tomografía computarizada (TC) de oído. Típicamente, la evaluación audiológica revela un timpanograma tipo As, el cual puede indicar una disminución en la movilidad de la membrana timpánica y/o la cadena osicular; adicionalmente, puede haber una ausencia del reflejo estapedial. La audiometría puede tener una distribución clásica denominada *escotadura de Carhart*, generada por los cam-

bios en la impedancia de la cápsula ótica. Esta escotadura se manifiesta como umbrales de conducción ósea elevados en 2000 Hertz (Hz), con una disminución de la brecha aéreo-ósea a este nivel (1, 3, 4).

Algunos autores han descrito la utilidad de la TC para confirmar el diagnóstico, evaluar la extensión de su desarrollo y diferenciarlo de otras causas de pérdida auditiva conductiva, como la timpanoesclerosis y la dehiscencia del canal semicircular superior (5, 6).

La cirugía del estribo representa el estándar de oro en el tratamiento de la otosclerosis independientemente de la técnica (5, 7), la cual es una opción de tratamiento segura y efectiva para pacientes que cursen con la misma (3).

Kessel realizó la primera corrección quirúrgica de movilización del estribo en 1878; Shea introdujo el procedimiento de estapedectomía en 1956 y realizó la primera estapedotomía con la colocación de una prótesis de teflón en 1960; en la década de 1980, se introdujo la utilización del láser como método para la realización de la fenestra en la platina del estribo (5). Cabe destacar que las prótesis de titanio son las prótesis de elección en este procedimiento. Este material se utilizó por primera vez en la reparación osicular en Alemania en 1993 y hasta la actualidad son las de elección. Se considera que el principal objetivo del tratamiento es la mejoría de la audición del paciente (2).

El manejo quirúrgico incluye una pequeña fenestra en la platina del estribo, que se conoce como estapedotomía o una extracción total o parcial de la misma que se conoce como estapedectomía. En general ambas producen resultados satisfactorios, sin embargo, algunos cirujanos prefieren la estapedotomía a la estapedectomía porque conlleva menos riesgo para la estructura del oído interno. (3) (8)

El objetivo del estudio fue describir la experiencia de los pacientes llevados a estapedotomía en el Hospital Universitario Clínica San Rafael en los años 2018 y 2019, mediante la descripción de las características sociodemográficas de los pa-

cientes, los cambios audiológicos dados por el promedio tonal auditivo y el cierre de brecha aérea-ósea (GAP), y las características de tipo de procedimiento quirúrgico, tipo y medida de la prótesis usado en la cirugía. Los resultados del estudio aportan información objetiva acerca del tratamiento ofrecido en el hospital para el manejo de la otosclerosis, teniendo en cuenta que en Colombia no se disponen de estudios sobre este tema. El objetivo es contextualizar a los pacientes acerca de los resultados auditivos reales, a los cuales se puede aspirar con este procedimiento, así como sobre la frecuencia de las posibles complicaciones asociadas al tratamiento.

Materiales y métodos

Se realizó un estudio retrospectivo, en el cual se revisaron las historias clínicas de los pacientes llevados a una estapedotomía entre los años 2018 y 2019 en el Hospital Universitario Clínica San Rafael en Bogotá, Colombia. Los datos se obtuvieron de los registros de los pacientes, con un seguimiento mínimo después de la cirugía de por lo menos tres meses. La información se organizó en tablas de datos en Excel, en las que se incluyeron variables relacionadas con la edad, el género, la lateralidad, la fecha de la cirugía, los hallazgos y las complicaciones intraquirúrgicas, tipo de prótesis, medida de la prótesis, audiometría preoperatoria y posoperatoria. El trabajo se presentó y se aprobó por el comité de ética institucional.

Dentro de los criterios de inclusión se definió que se incluirían pacientes mayores de edad llevados a la estapedotomía bajo anestesia general en el Hospital Universitario Clínica San Rafael del 1 de enero de 2018 al 31 de diciembre de 2019. Los pacientes cuyos datos audiométricos fueron insuficientes o incompletos durante el seguimiento se excluyeron del estudio, así como aquellos pacientes menores de edad o con autonomía disminuida.

El diagnóstico de otosclerosis se realizó teniendo en cuenta la clínica del paciente, la audiometría y el examen físico, en el cual todos presentaron una prueba con diapasones de Rinne negativa (en el oído a operar).

Todos los procedimientos quirúrgicos se realizaron en el hospital San Rafael bajo anestesia general. La brecha pre y posoperatoria (POP) se calculó evaluando el promedio tonal auditivo (PTA) en frecuencias de 500, 1000 y 2000 Hz de la vía aérea y la vía ósea, respectivamente, y determinando la diferencia entre ellos en unidades de decibeles (dBHL).

El análisis estadístico, dada la naturaleza descriptiva del estudio, se realizó mediante un análisis univariado. Las variables cualitativas se expresarán en términos de frecuencia y porcentaje. Las variables cuantitativas se expresarán en términos de media, mediana, mínimo, máximo. Se realizó el análisis estadístico en el programa SPSS.

Resultados

Entre los años 2018 y 2019 se realizaron 32 estapedotomías, del total de pacientes solo 18 tuvieron una audiometría posoperatoria registrada en la historia clínica de seguimiento. No se

obtuvieron los resultados de la vía ósea pre y posoperatoria en ninguno de los pacientes. De las 32 estapedotomías, el 62 % fueron mujeres, con una media de edad de 48,1 años, el 54,9 % fueron realizadas en oído derecho; en el 84,3 % se realizó un abordaje transcanal, en el 78,1 % se utilizaron prótesis Clip-pistón y en el 18,8 % K-pistón. En el 46,8 % se usaron prótesis de 4,75 mm y en el 46 % de 4,5mm. En un paciente se usó prótesis parcial de titanio por hallazgo intraquirúrgico de timpanoesclerosis, este paciente fue excluido de aquellos en que se comparó PTA pre y posquirúrgico. Dentro de las complicaciones, un paciente presentó Gusher, otro paciente presentó una perforación timpánica sin extrusión de la prótesis y sin colesteatoma, y el

Tabla 1. Variables cuantitativas

	Media	Mínima	Máxima
Edad (años)	41,81	24	69
PTA preoperatorio (decibeles)	52,6	26	78
PTA posoperatorio (decibeles)	31,6	11	65
GAP preoperatorio (decibeles)	39,2	30	50
GAP posoperatorio (decibeles)	6,36	0	10

Tabla 2. Variables cualitativas

		Frecuencia	Porcentaje (%)
Género	Hombre	12	37,5
	Mujer	20	62,5
Lateralidad	Derecha	19	59,4
	Izquierda	13	40,6
Abordaje	Transcanal	27	84,3
	Retroauricular	15	15,6
Prótesis	Clip-pistón	25	78,1
	K-pistón	6	18,8
	Parcial de titanio****	1	3,1
Medida de la prótesis (mm)	4,25	3	9,4
	4,5	13	40,6
	4,75	15	46,8
	5,0	1	3,1
Severidad de la hipoacusia*	Leve	2	6,1
	Moderado	23	69,7
	Severo	8	24,2
Complicaciones	Gusher	1	3,1
	Perforación timpánica**	1	3,1
	Disgeusia	1	3,1
	Vértigo***	6	18,7

* Preoperatoria.

** Perforación timpánica sin extrusión de la prótesis y sin colesteatoma.

*** Menor a 6 semanas.

**** Por hallazgo intraquirúrgico de timpanoesclerosis

18,7 % tuvo vértigo con una duración <6 semanas, el cual se resolvió espontáneamente (Tablas 1 y 2).

En cuanto a los resultados auditivos de los pacientes con registros completos, se encontró un cierre satisfactorio de la brecha aéreo-ósea (definida como menor a 10 dB, manteniendo los umbrales óseos iniciales) en el 100 % de los casos (Figura 1 y 2).

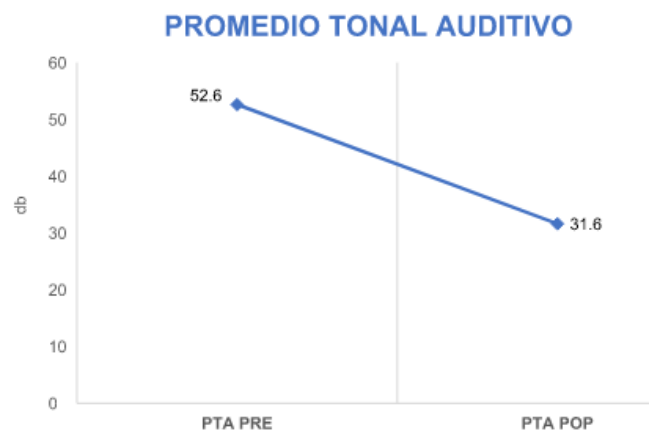


Figura 1. Cambio PTA. Prequirurgico (52.6) postquirurgico (31.6)

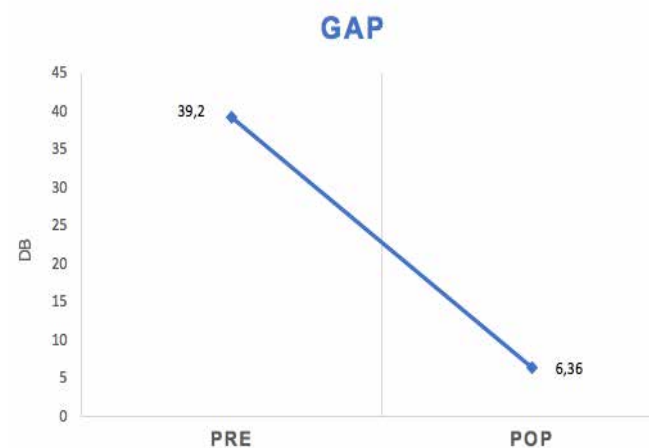


Figura 2. Cambio GAP. Prequirurgico (39.2) postquirurgico (6.36)

Discusión

El manejo quirúrgico de la fijación del estribo es el tratamiento preferido para la pérdida auditiva conductiva en la otosclerosis (3). Posterior al procedimiento quirúrgico, es importante evaluar la efectividad de la cirugía, por lo que el propósito de este estudio fue examinar el éxito del procedimiento de la estapedotomía en nuestro hospital y compararlo con los resultados descritos en la literatura, teniendo en cuenta que el servicio de otorrinolaringología del Hospital Universitario Clínica San Rafael es considerado uno de los centros de referencia en los procedimientos de otología en nuestro país.

En términos de edad, nuestro estudio presenta un promedio similar a los descritos, con una media de edad de 41 años y con una edad máxima de 69 años. La literatura muestra que las ganancias auditivas medias en todas las frecuencias son estadísticamente más altas en los pacientes de 40 años o menos (2).

La información médica disponible indica que las tasas de incidencia son significativamente más altas en las mujeres, lo cual es comparable con nuestra población, en la que el género femenino mostró una prevalencia del 62,5 %. Las proporciones reportadas varían de 2:1 a 3:1 en algunas series. Las diferencias hormonales son una posible explicación de la mayor prevalencia en las mujeres (2).

La mejoría audiométrica está significativamente relacionada con la discapacidad que experimenta el paciente, el beneficio de la operación, la hipoacusia residual y la satisfacción general. Un procedimiento exitoso se describe como la disminución audiométrica de la brecha entre la vía aérea y la vía ósea, manteniendo estable la conducción ósea inicial (9).

Alzhrani y colaboradores, en su estudio retrospectivo con 53 paciente llevados a estapedotomía entre 1997 y 2009, encontraron que alrededor del 70 % de los pacientes lograron una brecha de 20 dB o menor (3). En 2006, Vincent y colaboradores reportaron 1672 pacientes, quienes obtuvieron una brecha de 10 dB en el 94 % de los casos (10). Estos resultados son comparables con nuestro estudio, en el cual se obtuvo una brecha inferior a 10 dB en el 100 % de los casos.

Un estudio realizado en Bélgica por Salmon y colaboradores para evaluar los resultados audiométricos después de las operaciones de estapedotomía en los pacientes con otosclerosis y brechas pequeñas (definida como <25 dB), observó una reducción posoperatoria significativamente menor en estas. Adicionalmente, encontró que el riesgo general de deterioro auditivo debido a la cirugía de estribo fue bajo (5). En nuestro estudio, el promedio en las brechas fue de 39,2 dB.

La mayoría de los autores describieron mejores resultados después de la estapedotomía, particularmente en relación con las regiones de alta frecuencia en la audiometría (7). En nuestro estudio no se evaluó el cambio en las brechas en todas las frecuencias, solo se usaron frecuencias de 500, 1000 y 2000 Hz.

Merán-Gil y colaboradores, en un estudio realizado en España, compararon las audiometrías preoperatorias y posoperatorias de los pacientes llevados a manejo quirúrgico, lo que muestra una media auditiva preoperatoria de 51,45 dB, 26,71 dB en el posoperatorio temprano y 35,42 dB en el posoperatorio tardío. Se concluyó que el nivel auditivo obtenido tras la cirugía empeoró con el paso de los años, pero sin sobrepasar la pérdida auditiva previa a la cirugía (11). En nuestro estudio se realizó un seguimiento a corto plazo, lo cual puede ser una limitación, ya que se podrían realizar estudios de investigación de los resultados con un seguimiento a largo plazo en el futuro.

En la estapedotomía se han utilizado diferentes prótesis con diferentes dimensiones, pero no existe una opinión

unánime sobre las ventajas de una prótesis más pequeña o grande (7). Lo que se ha logrado demostrar es la superioridad en el uso de las prótesis de titanio gracias a ventajas que incluyen la biocompatibilidad, la resistencia a la tracción y un bajo peso en comparación con la cerámica, los plásticos y otros metales (2). Los diámetros de prótesis de pistón más comunes descritos en la literatura son 0,4 y 0,6 mm; los diámetros menores significan incisiones de platinotomía más pequeñas y, posiblemente, un menor riesgo de lesión del oído interno, pérdida de audición y menos síntomas posoperatorios de vértigo (2).

Un estudio realizado en Italia, con pacientes operados entre 1999 y 2004, sugirió que un aumento en el diámetro del pistón ofrece mejores resultados, especialmente en las frecuencias más bajas (7). En nuestro estudio no se realizó una asociación entre los diámetros de la prótesis y la mejoría audiométrica frecuencial; sin embargo, en los 34 pacientes llevados a la estapedotomía se utilizaron prótesis de titanio con diferentes longitudes y diámetros entre 0,4 y 0,6 mm.

En cuanto a las complicaciones intraoperatorias, se han descrito lesión del nervio facial, lesión de la platina del estribo y Gusher. Dentro de las complicaciones posoperatorias se describen disgeusia, vértigo y perforación timpánica, entre otras. En la literatura se documenta que el Gusher se presenta en 1 de cada 200 casos (12). En nuestro estudio se presentó en 1 de los 32 pacientes llevados a cirugía.

Consideramos que los resultados obtenidos, comparables con la literatura internacional, pueden ser la base para futuros estudios con muestras más grandes y seguimientos más prolongados. En cuanto a la audiometría, debemos tener en cuenta que pese a ser un estudio diagnóstico con parámetros internacionales para su desarrollo, existen mediciones que pueden ser subjetivas. Por lo anterior, sería ideal que todas las audiometrías preoperatorias y posoperatorias fueran realizadas por un mismo profesional. Asimismo, para obtener resultados más específicos, los promedios tonales se podrían calcular de forma separada de la vía aérea y ósea. Para futuros estudios, se debe asociar el cierre de la brecha con PTA óseo quirúrgico y posquirúrgico dentro de la definición de éxito quirúrgico, lo anterior para evaluar de una mejor manera los resultados auditivos de los pacientes.

La adherencia y el seguimiento de los pacientes son indispensables para poder comparar los hallazgos antes y después de las cirugías, con el fin de caracterizar la población, diagnosticar y planear procedimientos quirúrgicos seguros y eficaces en pro de la salud de los pacientes con patologías de la especialidad. Por esta razón, consideramos que la información consignada en las historias clínicas debe estar completa para facilitar la realización de futuros trabajos de investigación.

Este estudio pretende ser el inicio de la evaluación de pacientes con otosclerosis llevados a una estapedotomía, con el fin de obtener una muestra más grande, con variables más específicas, lo cual ayudará a realizar medidas de asociación entre estas para identificar cuáles son significativas y generar protocolos en la atención de pacientes con esta patología.

Conclusiones

La estapedotomía se realizó con éxito en el Hospital Universitario Clínica San Rafael durante los años 2018 y 2019, ya que se obtuvieron buenos resultados auditivos posoperatorios dados por el cierre de la brecha entre la vía aérea y la vía ósea. Adicionalmente, las complicaciones fueron poco frecuentes: la que se presentó con más frecuencia fue el vértigo, pero se resolvió antes de 6 semanas, solo 1 paciente presentó Gusher y 1 presentó perforación timpánica. Este estudio le abre paso a otros que tengan seguimientos más largos y en los que se puedan registrar las vías óseas pre y posoperatorias.

Conflicto de interés

Los autores declaran no tener ningún conflicto de interés.

REFERENCIAS

1. Foster MF, Backous DD. Clinical Evaluation of the Patient with Otosclerosis. *Otolaryngol Clin North Am.* 2018;51(2):319–26. <https://doi.org/10.1016/j.otc.2017.11.004>
2. de Ataíde AL, Bichinho GL, Patruni TM. Avaliação audiométrica após estapedotomia com prótese de titânio do tipo Fisch. *Braz J Otorhinolaryngol.* 2013;79(3):325-35. <http://dx.doi.org/10.5935/1808-8694.20130058>
3. Alzhrani F, Mokhatrish MM, Al-Momani MO, Alshehri H, Hagr A, Garadat SN. Effectiveness of stapedotomy in improving hearing sensitivity for 53 otosclerotic patients: Retrospective review. *Ann Saudi Med.* 2017;37(1):49–55.
4. Danesh AA, Shahnaz N, Hall JW. The Audiology of Otosclerosis. *Otolaryngol Clin North Am.* 2018;51(2):327–42. <https://doi.org/10.1016/j.otc.2017.11.007>
5. Salmon C, Barriat S, Demanez L, Magis D, Lefebvre P. Audiometric results after stapedotomy operations in patients with otosclerosis and preoperative small air-bone gaps. *Audiol Neurotol.* 2015;20(5):330–6.
6. Wolfvitz A, Luntz M. Impact of Imaging in Management of Otosclerosis. *Otolaryngol Clin North Am.* 2018;51(2):343–55.
7. Marchese MR, Cianfrone F, Passali GC, Paludetti G. Hearing results after stapedotomy: Role of the prosthesis diameter. *Audiol Neurotol.* 2007;12(4):221–5.
8. Cheng HCS, Agrawal SK, Parnes LS. Stapedectomy Versus Stapedotomy. *Otolaryngol Clin North Am.* 2018;51(2):375–92.
9. Tan FML, Grolman W, Tange RA, Fokkens WJ. Quality of perceived sound after stapedotomy. *Otolaryngol - Head Neck Surg.* 2007;137(3):443.e1-443.e9.
10. Vincent R, Sperling NM, Oates J, Jindal M. Surgical findings and long-term hearing results in 3,050 stapedotomies for primary otosclerosis: A prospective study with the otology-neurotology database. *Otol Neurotol.* 2006;27(8 Suppl 2):S25-47.
11. Merán-Gil JL, Palau EM, Avilés-Jurado FJ, Vadillo ED, Flores-Martín JC, Massana EF. Stapedotomy outcomes in the treatment of otosclerosis: Our experience. *Acta Otorrinolaringol Esp.* 2008;59(9):448–54.
12. Antonelli PJ. Prevention and Management of Complications in Otosclerosis Surgery. *Otolaryngol Clin North Am.* 2018;51(2):453–6.