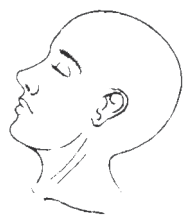

# Reporte de caso



## Acta de Otorrinolaringología & Cirugía de Cabeza y Cuello

www.revista.acorl.org.co



### Reporte de caso

# Melanoma Maligno Primario de Hueso Temporal: Reporte de Caso y Revisión de Literatura Primary Malignant Melanoma of Temporal Bone: Case Report and Literature Review

Pedro Blanco Sarmiento\*; Francisco González Eslait\*\*; Maria José Vizcaíno Cardona\*\*\*

\* Otorrinolaringólogo - Otólogo Universidad del Valle. Jefe del Fellow de Otología Universidad del Valle

\*\* Otorrinolaringólogo Universidad del Valle, Fellow Primer Año de Otología Universidad del Valle, Profesor de la Universidad del Valle, departamento de otorrinolaringología

\*\*\* Médica Residente Otorrinolaringología Cuarto Año, Universidad del Valle.

Forma de Citar: Blanco P, González F, Vizcaíno MJ. Melanoma maligno primario de hueso temporal: reporte de caso y revisión de literatura. Acta otorrinolaringol. cir. cabeza cuello; 2015;43(1):30-35.

### INFORMACIÓN DEL ARTÍCULO

#### Historia del artículo:

Recibido: 17 de enero de 2014

Revisado: 27 de febrero de 2014

Aceptado: 15 de marzo de 2014

#### Palabras clave:

Melanoma, Hueso Temporal,  
Neoplasias de Cabeza y Cuello.

### RESUMEN

**Introducción:** Los tumores primarios que afectan el hueso temporal son raros, representan el 0,2% de todos los cánceres de la cabeza y el cuello; adicionalmente, se ha descrito como sitio de metástasis de melanoma aunque es inusual y los melanomas primarios intracraneales son aún más infrecuentes. **Objetivo:** Presentar el caso de una paciente de 54 años con diagnóstico histopatológico de melanoma maligno del hueso temporal con infiltración ósea. **Diseño:** Reporte de caso. **Materiales y métodos:** Presentamos el caso de una paciente de 54 años con parálisis facial derecha y otorrea ocasional de un año de evolución y una semana de otorragia fétida, edema retroauricular, ilusión rotatoria constante, otalgia derecha y presencia de masa retroauricular derecha; con escanografía cerebral simple que mostró masa en oído medio que infiltra y destruye mastoides y parte del hueso temporal. Se consideró patología maligna; se realiza biopsia; presenta como complicación hematoma epidural agudo el cual es drenado y se realiza tumorectomía por servicio de neurocirugía. **Resultados:** Paciente evoluciona hacia la mejoría por 72 horas, posteriormente presenta trastorno metabólico y respiratorio y fallece cuatro días

#### Correspondencia:

Maria José Vizcaíno, MD

Hospital Universitario del Valle "Evaristo García", Calle 5 No. 36-08,

Teléfono (2)5571722

Sección Otorrinolaringología, tercer piso. Cali, Colombia

majoviz33@me.com

después. El resultado histopatológico mostró lesión neoplásica maligna de origen melanocítico. No se encontró otro foco o metástasis. *Conclusiones:* La escisión quirúrgica es el tratamiento primario para el melanoma. En este momento, se están realizando múltiples estudios en el mundo para definir los márgenes quirúrgicos óptimos, sin embargo, dada su poca frecuencia estamos **aún lejanos** de resolverlo.

## ABSTRACT

### Key words:

Melanoma, Temporal Bone, Head and Neck Neoplasms.

*Introduction:* Primary tumors involving the temporal bone are rare, accounting for 0.2% of all head and neck cancers; additionally, it has been described as melanoma metastases site but it is unusual and the primary intracranial melanomas are even rarer. *Objective:* To present the case of a 54 year old patient with diagnosis of malignant melanoma of the temporal bone marrow infiltration. *Design:* Case report. *Materials and methods:* We report a 54-year old woman with a year of evolution of right facial paralysis and occasional otorrhea and a week of fetid otorrhea, retroauricular edema, constant rotating illusion, right otalgia and presence of a right retroauricular mass; with brain scenography which showed a middle ear single mass that infiltrates and destroys mastoid and part of the temporal bone. Malignancy was considered; a biopsy is performed; she presented an acute epidural hematoma as a complication which was drained and tumorectomy was performed by neurosurgery department. *Results:* Patient was improving for 72 hours, then presented metabolic and respiratory disorder and died four days later. Histopathological results showed neoplastic lesion of melanocytic origin. No other focus or metastasis was found. *Conclusions:* Surgical excision is the primary treatment for melanoma. At this time, are being conducted multiple studies in the world to define optimal surgical margins, however, given its rarity it is still far to solve.

## Introducción

Los tumores primarios que afectan el hueso temporal son raros. Los cánceres del conducto auditivo o los primarios del oído medio se producen en una persona por cada millón de habitantes por año. (1-3) Se estima que el cáncer es causa de quejas otológicas en sólo 1 de cada 5.000 - 20.000 pacientes (4). Los carcinomas primarios del hueso temporal representan sólo alrededor del 0,2% de todos los cánceres de la cabeza y el cuello (5). La exposición al sol está vinculada con los cánceres de piel, y la radioterapia se ha relacionado con el cáncer de células escamosas del oído medio y el canal auditivo (6, 7).

El melanoma se describe como un tumor maligno originado en los melanocitos. En las últimas décadas, su incidencia ha aumentado considerablemente en el mundo, y se ha convertido en un problema de salud pública a nivel mundial (8). La agresividad del melanoma radica en su capacidad de desarrollar metástasis a distancia. La cabeza y el cuello son regiones reconocidas por ser sitios de ocurrencia de melanomas cutáneos; dentro de estas regiones, el pabellón auricular cuenta por el 10% de todos ellos (9).

Aunque de presentación inusual, uno de los sitios en los cuales se han descrito metástasis de melanoma es el hueso temporal. Los melanomas primarios intracraneales son de presentación más rara aún (9). Algunos casos se han descri-

to involucrando diferentes localizaciones, de los cuales muy pocas se sitúan a nivel del ángulo cerebropontino (10, 11).

Histológicamente, los tumores de origen melanocítico van desde melanocitomas benignos hasta melanomas malignos. Los melanocitomas representan el 0,06±0,1% de tumores cerebrales primarios, sin embargo, otras lesiones melanocíticas son aún más raras (12). La incidencia anual es aproximadamente 1:10,000,000 población general (13).

En Colombia, no hay un registro epidemiológico de melanomas primarios del sistema nervioso central (SNC) y aunque no hay estudios epidemiológicos de melanoma de cualquier localización, un reporte de 1978 a 1982 reveló que la incidencia anual de melanoma en nuestro medio fue de 3 por 100.000 en mujeres y 3,3 por 100.000 en hombres (14). En el Instituto Nacional de Cancerología en el año 2000, se registraron 22 muertes por melanoma cutáneo que correspondían al 2% de todas las muertes por cáncer en ese año en la institución, sin embargo, no existe un registro de melanomas primarios del temporal ni del SNC en cualquiera de sus localizaciones (15, 16).

## Caso clínico

Se presenta el caso de una paciente de sexo femenino de 54 años. Consulta con clínica consistente en un año de evo-

lución de parálisis facial derecha y otorrea ocasional. Fue remitida a urgencias con una semana de otorragia fétida, edema retroauricular, lateropulsión hacia la izquierda, ilusión rotatoria constante y otalgia derecha. Sin antecedentes personales.

Al examen físico de ingreso, se encuentra parálisis facial derecha grado VI según escala de House Brackman, sin nistagmus y presencia de masa retroauricular derecha renitente, caliente, eritematosa, otorrea sanguinolenta activa abundante y fétida. Neurológicamente presentaba imposibilidad para la marcha, bipedestación con lateropulsión izquierda.

Paraclínicos: La audiometría mostró cofosis de oído derecho. La escanografía cerebral simple evidencia masa en oído medio que infiltra y destruye mastoides y parte del hueso temporal con gran remodelación y ensanchamiento del conducto auditivo interno derecho, destrucción del tegmen timpani ipsilateral, escutum indemne, con imágenes radiopacas intracerebrales a nivel de fosa media y posterior (Figura 1). RMN y angiografía reporta “gran masa extra-axial con mayor

componente de tejidos blandos en la porción lateral del cuello, que compromete el ángulo pontocerebeloso derecho con extensión hacia la nasofaringe y los tejidos blandos del hemicráneo ipsilateral y erosión de la tabla ósea temporo-occipital derecha. Estructuras vasculares evaluadas normales” (Figura 2).

Con estas imágenes y la clínica se consideró patología maligna por lo que se lleva a biopsia por vía retroauricular bajo anestesia general. Durante el abordaje, se presenta salida de abundante material coloide/arenoso negro intenso y sangrado de difícil control. (Figura 3)

Paciente con retraso en despertar anestésico, posteriormente hemiparesia izquierda y anisocoria, se toma TAC cerebral el cual confirma sospecha diagnóstica de hematoma epidural agudo (Figura 4 A) y se lleva de urgencia a drenaje de hematoma y tumorectomía por servicio de neurocirugía (Figura 4 B y C). Como hallazgos intraquirúrgicos, se enuncian: Lesión tumoral de características malignas en el área de la región mastoidea, infiltrativo a mastoides y a músculo temporal que invadió la fosa media y posterior.

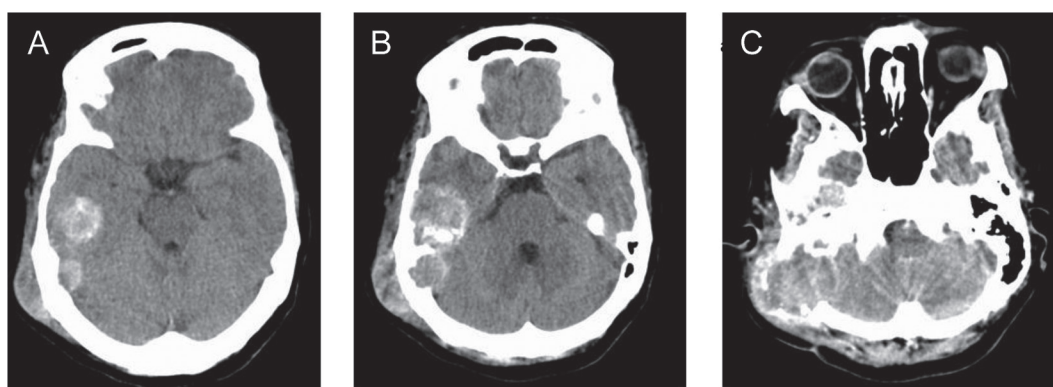

Figura 1. Escanografía cerebral inicial. A y B muestran masa dependiente de oído medio que se extiende hacia cerebro con imágenes compatibles con abscesos intracerebrales. C. Infiltración y destrucción mastoides

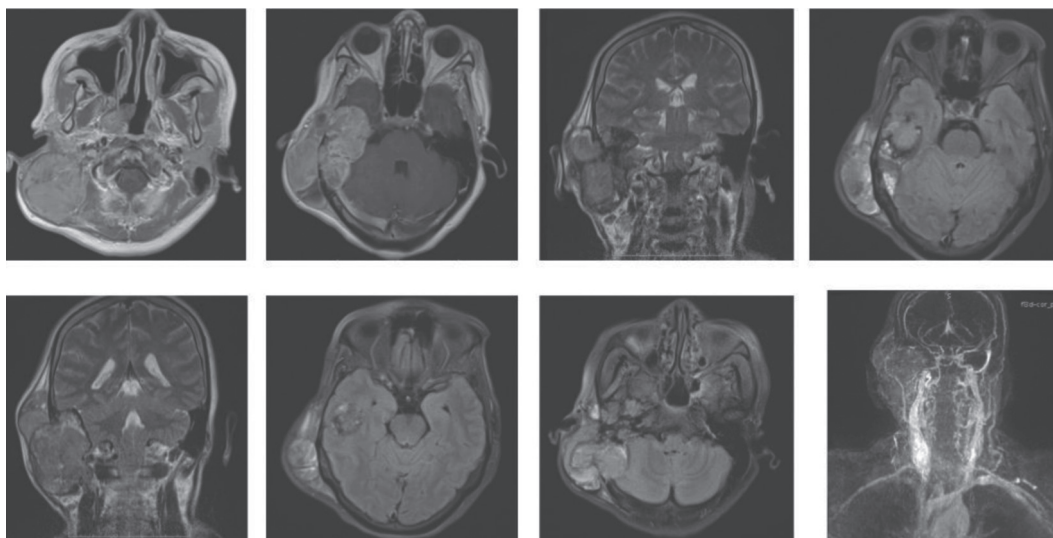
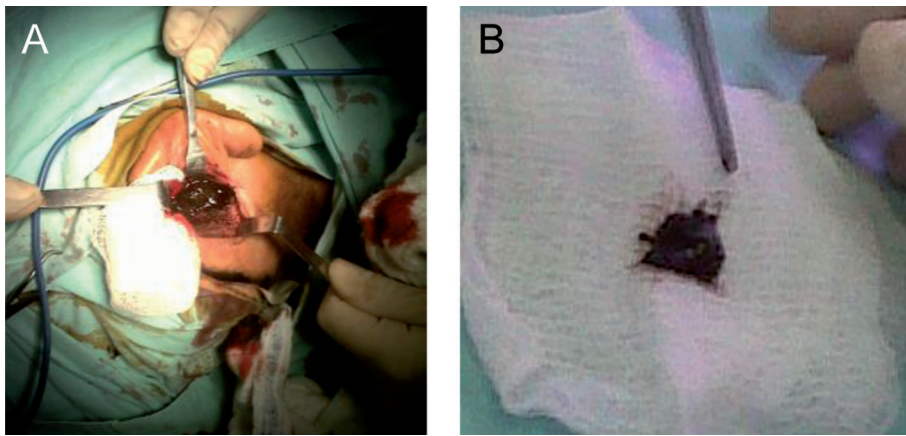
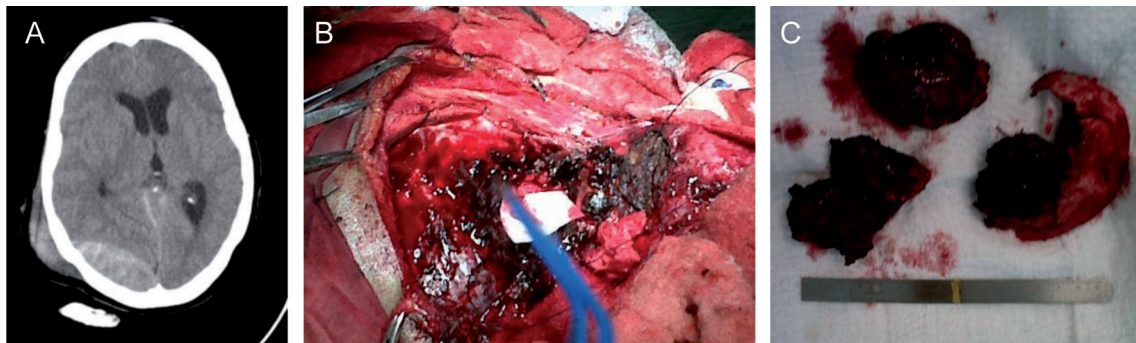


Figura 2. RMN y angiografía: masa extra-axial con mayor componente de tejidos blandos en el ángulo pontocerebeloso derecho con extensión a nasofaringe y tejidos blandos del hemicráneo ipsilateral y erosión de la tabla ósea temporo-occipital derecha. Estructuras vasculares normales.

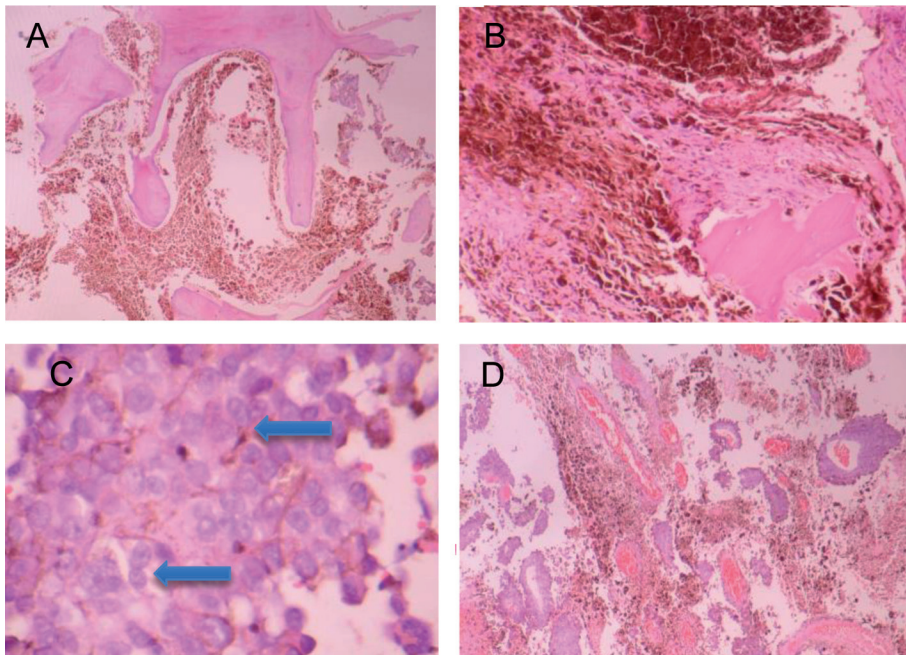




**Figura 3.** A. Abordaje retrouricular exponiendo la masa justo al abrir piel. B. Fragmento de masa extraída.



**Figura 4.** A. Hematoma epidural agudo B. Drenaje hematoma y exposición de tumor C. Pieza extraída para estudio histopatológico.



**Figura 5.** Placas de cortes histopatológicos. A. y B. Tejido conectivo y hueso comprometido por lesión neoplásica maligna de origen melanocítico, compuesta por sábanas de células melanocíticas pigmentadas, con zonas de necrosis y mitosis frecuente infiltrando el tejido óseo. C. Infiltración cartilaginosa y mitosis frecuentes (Flechas). D. Infiltración de lesión neoplásica maligna de origen melanocítico a tejido cartilaginoso, endotelio y hueso

Paciente evoluciona hacia la mejoría por setenta y dos horas aproximadamente, posteriormente presenta trastorno metabólico y respiratorio y fallece cuatro días después.

Resultado histopatológico: En la totalidad de las muestras se identifica lesión neoplásica maligna de origen melanocítico conformado por células grandes e irregulares con marcado pleomorfismo y cromatina grumosa con nucléolo rojo visible y pigmento melánico abundante que se organizan en nidos separados por trabéculas fibrovasculares con actividad mitótica atípica y necrosis extensa. Se identifica músculo esquelético y tejido fibroconectivo comprometida por lesión neoplásica maligna de origen melanocítico compuesta por sábanas de células melanocíticas pigmentadas con zona de necrosis, mitosis frecuentes infiltrando tejido óseo adyacente. Conclusión diagnóstica: melanoma maligno con infiltración a hueso (Figura 5).

Escanografías de tórax, abdomen y examen minucioso de piel y mamas, no evidenciaron otras lesiones melanocíticas ni tumorales. La familia rechazó realización de necropsia.

## Discusión

El factor más importante para el éxito en el tratamiento del melanoma de cualquier localización es el diagnóstico temprano, esto parece tener sentido para melanomas con posibilidad de ser observados precozmente como los melanomas cutáneos; sin embargo, en melanomas del hueso temporal, la detección temprana no existe. El diagnóstico basado en imágenes no es válido para este tipo de cáncer debido a que no presenta características exclusivas ni propias. Por lo tanto, no se hace diagnóstico presuntivo en esta entidad. Se requiere un diagnóstico histopatológico y en algunos casos, se recomienda inmunohistoquímica (17).

Los tumores melanocíticos primarios del SNC se desarrollan debido a transformación neoplásica de células pigmentadas, las cuales, se pueden encontrar normalmente en las meninges. Existen diferentes hipótesis sobre el origen de estas células; sin embargo, la más aceptada es que se derivan de la cresta neural.

Los melanomas malignos del SNC no presentan un patrón histológico uniforme. En la literatura se han descrito cuatro subtipos de acuerdo a la estructura celular de sus componentes. De morfología epitelioide (75% de los casos), en forma de huso, mixtos y de células pleomórficas (18).

Debido a la baja ocurrencia de melanomas primarios de SNC y aún más del hueso temporal, no existe documentación exclusiva de la descripción histopatológica de las mismas. Sin embargo, se parte del patrón común a todos los melanomas malignos y su capacidad infiltrativa. Poseen grandes núcleos de contornos irregulares, en los que la cromatina forma grumos característicos en la periferia de la membrana nuclear y núcleos rojos (eosinófilos) prominentes. Estas células crecen formando nidos mal delimitados o células sueltas en todos los niveles de los tejidos afectados y produciendo nódulos redondeados y expansivos (19). La predicción de la evolución clínica se ha mejorado aún más

gracias a la valoración de factores tales como el número de mitosis y la magnitud de la respuesta de los linfocitos que infiltran el nódulo tumoral (20).

La escisión quirúrgica es el tratamiento primario para el melanoma. En este momento, múltiples estudios prospectivos randomizados se están llevando a cabo alrededor del mundo en un esfuerzo para definir los márgenes quirúrgicos óptimos, sin embargo, por la poca frecuencia de los casos a nivel de SNC y más aún del temporal, estos estudios no se realizan para estas localizaciones y por las características de estos melanomas, las investigaciones existentes no son extrapolables (21).

## Conflicto de intereses

Ninguno declarado

## REFERENCIAS

1. Clark LJ, Narula AA, Morgan DA, Bradley PJ. Squamous carcinoma of the temporal bone: a revised staging. *J Laryngol Otol.* 1991; 105(5):346–8.
2. Morton RP, Stell PM, Derrick PP. Epidemiology of cancer of the middle ear cleft. *Cancer.* 1984; 53(7): 1612–7.
3. Arena S, Keen M. Carcinoma of the middle ear and temporal bone. *Am J Otol.* 1988; 9(5):351–6.
4. Conley JJ. Cancer of the middle ear and temporal bone. *N Y State J Med.* 1974; 74(9):1575–9
5. Moody SA, Hirsch BE, Myers EN. Squamous cell carcinoma of the external auditory canal: an evaluation of a staging system. *Am J Otol.* 2000; 21(4):582–8.
6. Lobo D, Llorente JL, Suarez C. Squamous cell carcinoma of the external auditory canal. *Skull Base.* 2008; 18(3):167–72.
7. Gidley PW, DeMonte F. Temporal Bone Malignancies. *Neurosurg Clin N Am.* 2013; 24(1): 97–110.
8. Parkin DM, Bray F, Ferlay J, Pisani P. Global cancer statistics, 2002. *CA Cancer J Clin.* 2005; 55(2):74–108.
9. Deroee AF, Joglekar S, Paparella M. Malignant Melanoma Metastasis to Temporal Bone. *Otol Neurotol.* 2009; 30(2): 248–9.
10. Kan P, Shelton C, Townsend J, Jensen R. Primary Malignant Cerebellopontine Angle Melanoma Presenting as a Presumed Meningioma: Case Report and Review of the Literature. *Skull Base.* 2003; 13(3): 159–66.
11. Ater JL, Rytting M. Rare malignant brain tumors. In: Black PM. *Cancer of the Nervous System.* 1ª Ed. Malden, Massachusetts: Blackwell Science Inc.; 1997: p. 626–654.
12. Jellinger K, Chou P, Paulus W. Melanocytic lesions. In: Kleihues P, Cavenee WK. *Pathology and Genetics: Tumours of the Nervous System.* 1ª Ed. Lyon: IARC Press; 2000: p.193–195.
13. Jaenisch W, Schreiber D, Guther H. Primare Melanome der ZNS. En: Jaenisch W. *Neuropathologie. Tumoren des Nervensystems.* 1ª Ed. Stuttgart: Fischer; 1988; p. 347–353.
14. Muir CS, Waterhouse J, Mack T, Powell J, Whelan S. Cancer incidence in five continents. *IARC Sci Publ.* 1987; (88):1–970.
15. Martínez T, Murillo H. Informe certificados de defunción expedidos en el Instituto Nacional de Cancerología 2000 [Internet]. Bogotá: Instituto Nacional de Cancerología; 2001

- [consultado 2 Ene 2014]. Disponible en: <http://www.cancer.gov.co/index.php>
16. Instituto Nacional de Cancerología [Internet] Bogotá: Instituto Nacional de Cancerología. 2011. Cáncer en cifras; 14 Marz 2011[consultado 3 Ene 2014]; Disponible en: <http://www.cancer.gov.co/contenido/contenido.aspx?catID=434&conID=790>
  17. Bar H, Schlote W. Malignant melanoma in the CNS, subtyping and immunocytochemistry. *Clin Neuropathol*. 1997; 16(6): 337-45.
  18. Freudenstein D, Wagner A, Bornemann A, Ernemann U, Bauer T, Duffner F. Primary Melanocytic Lesions of the CNS: Report of Five Cases. *Zentralbl Neurochir*. 2004; 65(3): 146-53.
  19. Lazar A, Murphy G. La piel. En: Cotran RS, Kumar V, Collins T. Robbins Patología estructural y funcional. 6ª Ed. España: McGrawHill; 2000. p.1222-1225.
  20. Clark WH Jr, Elder DE, Guerry D, Braitman LE, Trock BJ, Schultz D, et al. Model predicting survival in stage I melanoma based on tumor progression. *J Natl Cancer Inst*. 1989; 81(24): 1893-9.
  21. National Comprehensive Cancer Network. NCCN Clinical Practice Guidelines in Oncology Guidelines Version 2.2014. Melanoma. [Internet]. Washington D.C: NCCN, Inc; 2013 Dic 09. [Citado 2013 Dic 28]. Disponible en: [https://www.nccn.org/store/login/login.aspx?ReturnURL=http://www.nccn.org/professionals/physician\\_gls/PDF/melanoma.pdf](https://www.nccn.org/store/login/login.aspx?ReturnURL=http://www.nccn.org/professionals/physician_gls/PDF/melanoma.pdf)
  22. National Comprehensive Cancer Network. NCCN Guidelines Version 1.2013. Central Nervous System Cancers. Washington D.C: NCCN, Inc; 2012 Dic 2. [Citado 2013 Dic 28]. Disponible en: [http://www.nccn.org/professionals/physician\\_gls/pdf/cns.pdf](http://www.nccn.org/professionals/physician_gls/pdf/cns.pdf)