



## Acta de Otorrinolaringología & Cirugía de Cabeza y Cuello

www.revista.acorl.org.co



### Reporte de casos

# Resección de hemangioma cavernoso en lengua con sutura hemostática en cremallera. Reporte de un caso Resection of cavernous hemangioma tongue with the zipper suture. Case report

José Antonio García Usta, MD\*, Francisco Javier Revollo Zúñiga, MD\*\*,  
Gustavo Adolfo Romero Caballero, MD\*\*\*

\* Médico Especialista en Otorrinolaringología y Cirugía de Cabeza y Cuello. Santa Marta.

\*\* Médico Especialista en Otorrinolaringología. Jefe del Servicio de Otorrinolaringología, Clínica Saludcoop, Santa Marta.

\*\*\* Médico Especialista en Otorrinolaringología y Cirugía Plástica Facial. Santa Marta.

#### INFORMACIÓN DEL ARTÍCULO

##### Historia del artículo:

Recibido: Noviembre 1 de 2012

Revisado: Noviembre 18 de 2012

Aceptado: Diciembre 15 de 2012

##### Palabras clave:

hemangioma cavernoso,  
malformación vascular, lengua.

##### Key words:

Cavernous hemangioma, vascular  
malformations, tongue.

#### RESUMEN

Las lesiones vasculares o angiomas son tumores formados por una proliferación de vasos, que pueden ser sanguíneos y se denominan hemangiomas, o estar constituidos por linfáticos, en cuyo caso se llaman linfangiomas. Los hemangiomas cavernosos son un tipo de malformación vascular que afecta las capas profundas de los tejidos. Se presenta un caso clínico que demuestra la historia natural de esta condición a nivel de la lengua, junto con los detalles de su tratamiento quirúrgico, en el que mediante una técnica de sutura hemostática se logra con éxito su resección.

#### ABSTRACT

Vascular lesions or angiomas are tumors formed by a proliferation of blood vessels (hemangioma) or lymphatic vessels (lymphangiomas). Cavernous hemangiomas is a type that affects the deep layers of the tissues. We present a patient that shows the natural behavior of a cavernous hemangioma localized in the tongue, and its surgical treatment using an hemostatic zipper suture for a perfect resection.

#### Correspondencia:

Francisco Javier Revollo Zúñiga

Calle 12 N° 18-122, bloque 1, apto. 404, Santa Marta, Colombia

franciscorevollo@hotmail.com

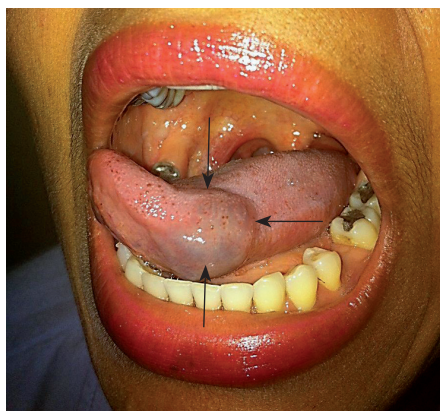
Los hemangiomas son una tumoración benigna originada por la proliferación de células endoteliales, de las cuales el 30% pueden estar presentes en el momento del nacimiento, proliferan durante el primer año de vida y luego involucionan en la infancia. Este progreso se produce en todos los casos, pero existe una gran diversidad respecto al grado de proliferación y de involución de los hemangiomas (1). Comprometen cabeza y cuello en el 50% de los casos, y en cuanto a su ubicación en lengua, se pueden revelar en sujetos adultos después de eventos traumáticos por la masticación. Histológicamente están compuestos por una multiplicación vascular introducida en un tejido conectivo, por lo general bien delimitado (2). Si los vasos que los componen son normales, y de tamaño capilar, se denominan hemangiomas capilares; si se presentan estructuras vasculares grandes, dilatadas, de forma tortuosa e irregular, se les llama hemangiomas cavernosos. Ambos tipos pueden darse en la mucosa oral, aunque es más frecuente el de tipo capilar (3).

Clínicamente se manifiestan como una lesión aplanada o sobrelevada y con una coloración azulada o violácea, lo que indica la existencia de su naturaleza vascular.

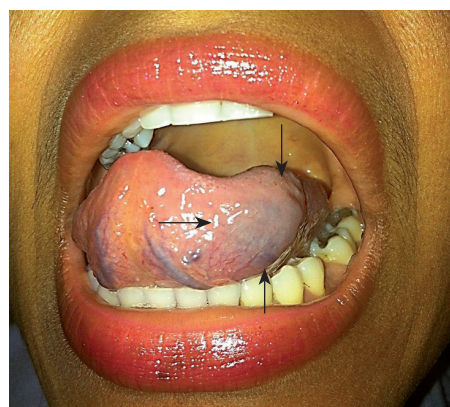
El tratamiento debe individualizarse y depende del tipo clínico, el tamaño y de su ubicación. Sin embargo, el procedimiento electivo es la extirpación conservadora de la lesión con bisturí frío o láser, pero también existen otras técnicas, como el uso de sustancias esclerosantes, criocirugía, embolización del vaso nutricio o la corticoterapia (4, 5).

### Caso clínico

Paciente de sexo femenino, de 37 años de edad, natural, procedente y residente en el municipio de Ciénaga, departamento del Magdalena (Colombia), de ocupación secretaria, que consulta a la Clínica Saludcoop - Santa Marta por una sintomatología de cinco años de evolución, caracterizada por una masa en lengua de color violáceo, de crecimiento progresivo, que empeoraba con los traumatismos secundarios a la masticación, localizada en el espesor de la hemilengua izquierda y que al examen físico se palpa blanda, depresible e indolora, con un tamaño aproximado de 6 x 6 centímetros, con gran afluencia venosa y clara apariencia vascular (fotografías 1 y 2). Después de discutir las diferentes opciones terapéuticas, se le propone resección quirúrgica.



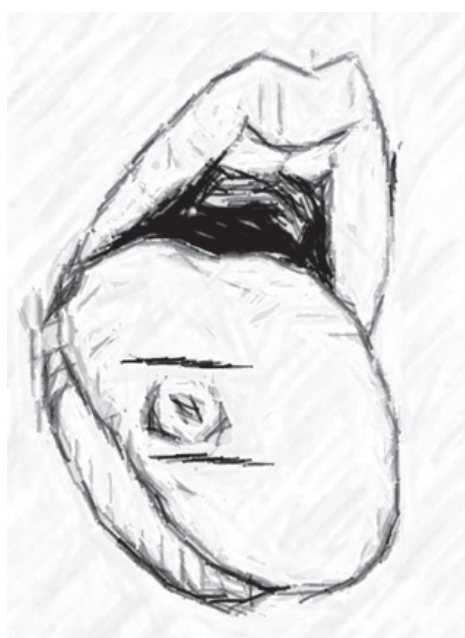**Fotografía 1.** Masa en cuerpo y borde lateral izquierdo de lengua (flechas negras).



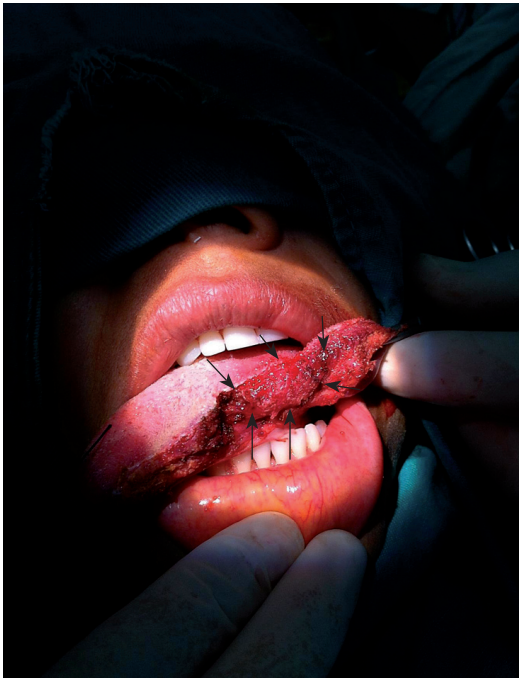**Fotografía 2.** Masa en cuerpo y borde lateral izquierdo de lengua (flechas negras).

Se practica intervención quirúrgica el 17 de diciembre del año 2012. Antes de incidir se procede a realizar un tipo de sutura en cremallera descrita por el autor, de forma transfixiante y continua en el espesor de la lengua con seda 0, la cual se ejecuta anterior y posterior a la lesión en forma de cremallera para disminuir su vascularización. Se reseca la masa sin sangrado, y sin que se presente limitación funcional del órgano (fotografías 3, 4 y 5). El espécimen quirúrgico (fotografía 6) se envía a patología, y la paciente permanece hospitalizada para vigilancia de la vía aérea, con orden de antibiótico, dexametasona y dieta líquida fría; la evolución postoperatoria es satisfactoria y se da de alta.

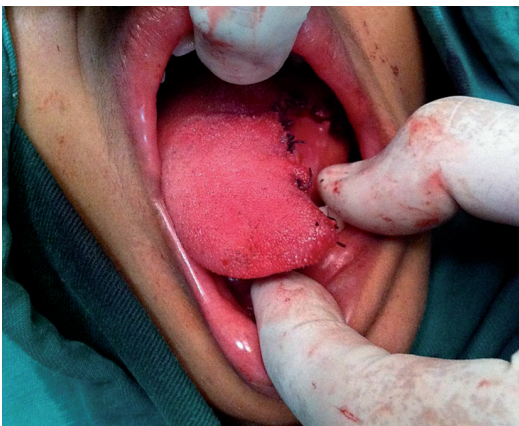El resultado de patología reporta una lesión de capilares congestivos, algunos quísticamente dilatados con abundantes eritrocitos en su luz, concluyente con hemangioma cavernoso resecado en su totalidad. La buena evolución y la fotografía a los dos meses del postoperatorio demuestran el excelente éxito quirúrgico (fotografía 7).



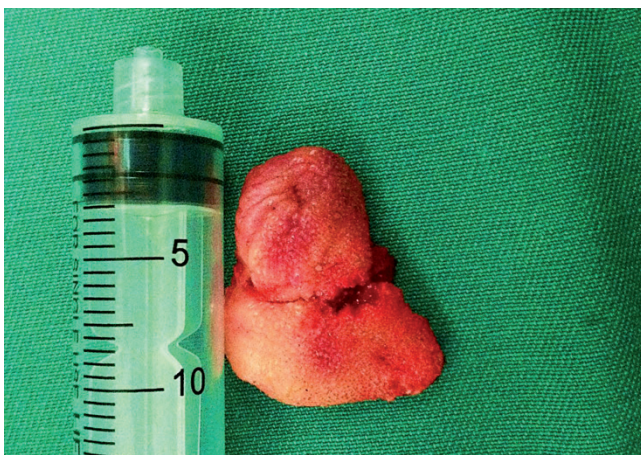**Fotografía 3.** Esquema de la sutura en cremallera.



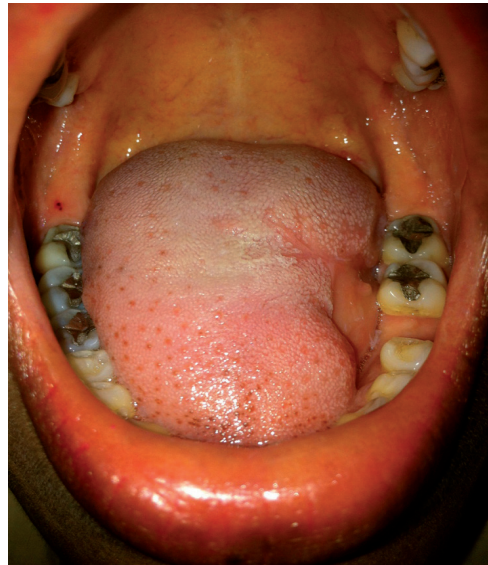
Fotografía 4. Exposición intraquirúrgica (flechas negras).



Fotografía 5. Recolocación de colgajos posterior a resección.



Fotografía 6. Especimen quirúrgico.



Fotografía 7. Resultado a los dos meses del postoperatorio.

### Conclusiones

A pesar de los avances y la tecnificación en el tratamiento de tumores de componente vascular, la resección quirúrgica convencional de hemangiomas en lengua, con la ayuda de una técnica hemostática, como la sutura en cremallera, sigue siendo el procedimiento de elección en el tratamiento de estas lesiones, principalmente por la gran seguridad de su realización, ausencia de efectos no deseados y de limitación funcional secundaria.

### Conflicto de intereses

Ninguno declarado por los autores.

### REFERENCIAS

1. Eivazi B. Update on hemangiomas and vascular malformations of the head and neck. *Eur Arch Otorhinolaryngol*, 2009; 266 (2): 187-97.
2. Karasu, Tuzuner. Cryosurgery of a Huge Hemangioma of Tongue: A Case Report. *J Oral Health Comm Dent*, 2010; 4 (3): 83-87.
3. Kutluhan A, Ugras S. The treatment of tongue haemangioma by plasma knife surgery. *Singapore Med J*, 2008; 49 (11): 312.
4. Ethunandan M, Mellor TK. Haemangiomas and vascular malformations of the maxillofacial region a review. *Br J Oral Maxillofac Surg*, 2006; 44: 263 y 272.
5. Argenta LC, David LR, Sanger C, et al. Advances in hemangioma evaluation and treatment. *J Craniofac Surg*, 2006; 17: 748-755.